ENF CONGENITAS DEL HIGADO

- CARDIOPATÍAS CONGÉNITAS (SITUS INVERSUS)
- AGENESIA DE HÍGADO
- ENF. FIBROPOLIQUISTICA
- ENF. DE CAROLI
- ENF POLIQUÍSTICA AUTOSÓMICA DOMINANTE
- ATRESIA DE VÍAS BILIARES
- DISMINUCIÓN DE LOS CONDUCTOS BILIARES HEPÁTICO
- QUISTE DE COLÉDICO
- HEPATITIS NEONATAL

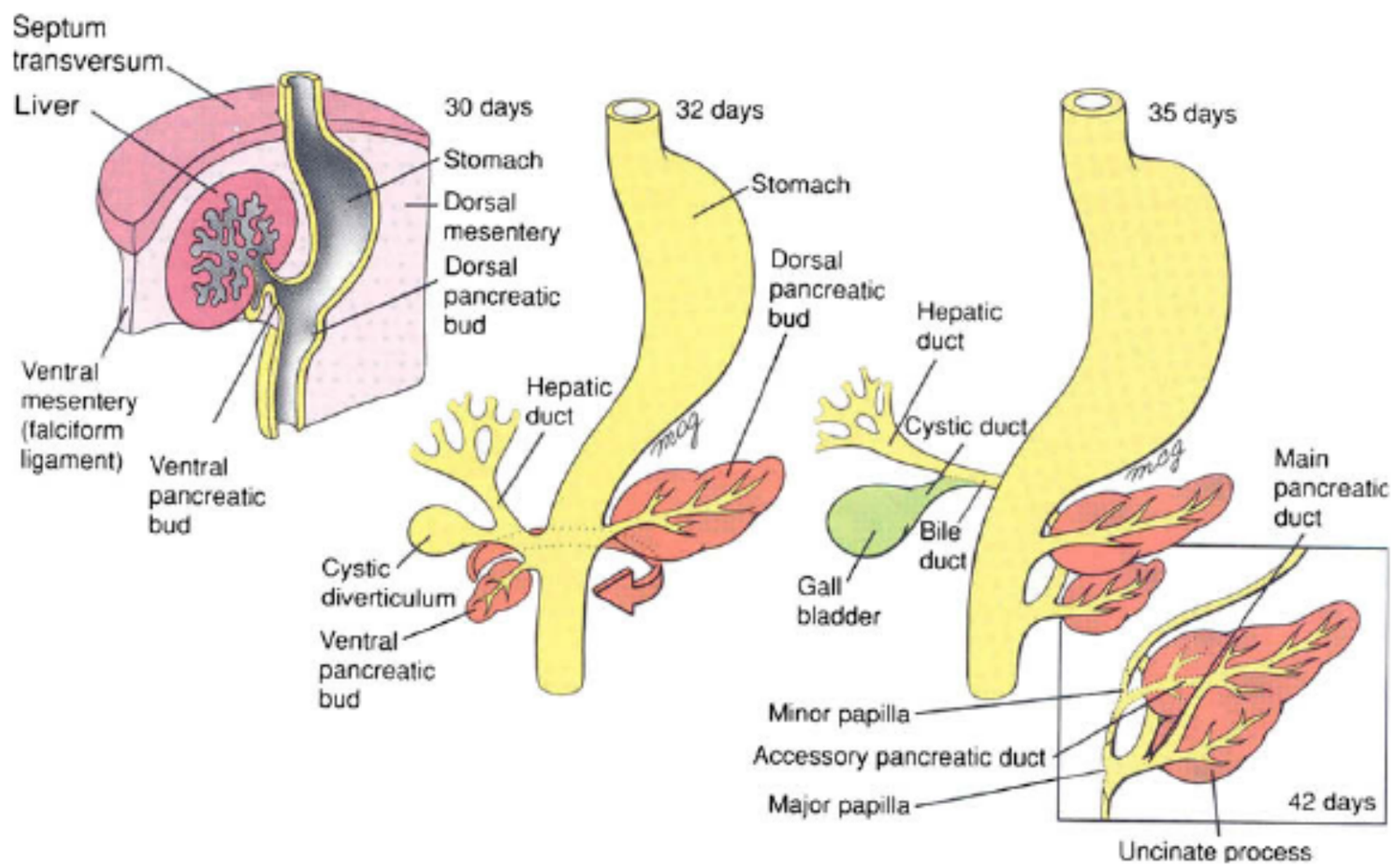

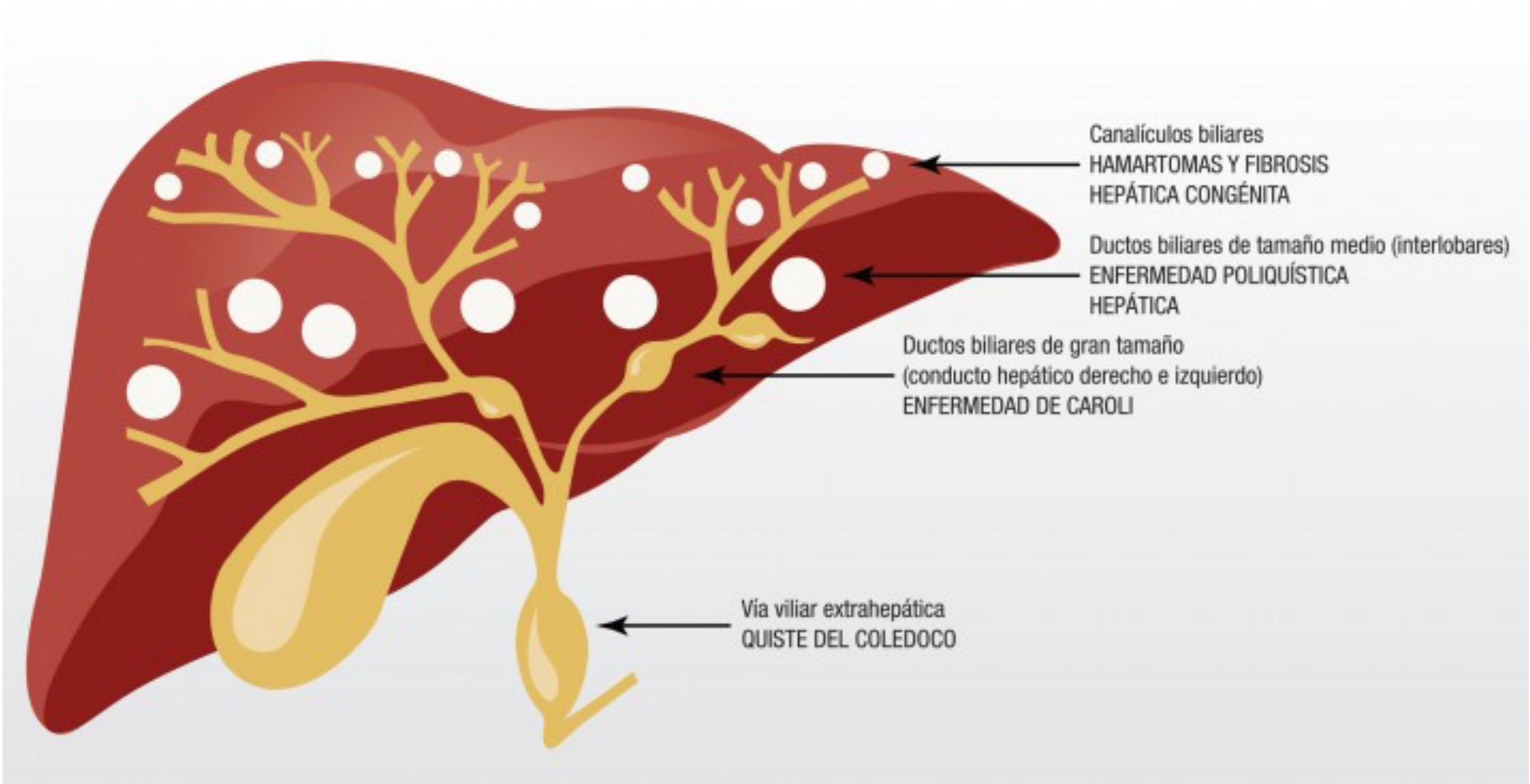
Canalículos biliares
HAMARTOMAS Y FIBROSIS
HEPÁTICA CONGÉNITA
Ductos biliares de tamaño medio (interlobares)
ENFERMEDAD POLIQUÍSTICA
HEPÁTICA
Ductos biliares de gran tamaño
(conducto hepático derecho e izquierdo)
ENFERMEDAD DE CAROLI
Vía viliar extrahepática
QUISTE DEL COLEDOCO

AGENESIA HEPÁTICA

- AGENESIA LOBAR CONGÉNITA
- LOBULO HEPATICO IZQUIERDO
- DERECHO ASOCIADO A OTRAS ALTERACIONES CONGÉNITAS
- LOBULOS ACCESORIOS
- TEJIDO HEPATICO HETEROTÓPICO
- AGENESIA DE CONDUCTO HEPÁTICO COMÚN
- ALT IRRIGACIÓN VASCULAR
- FÍSTULAS BRONCOBILIARES

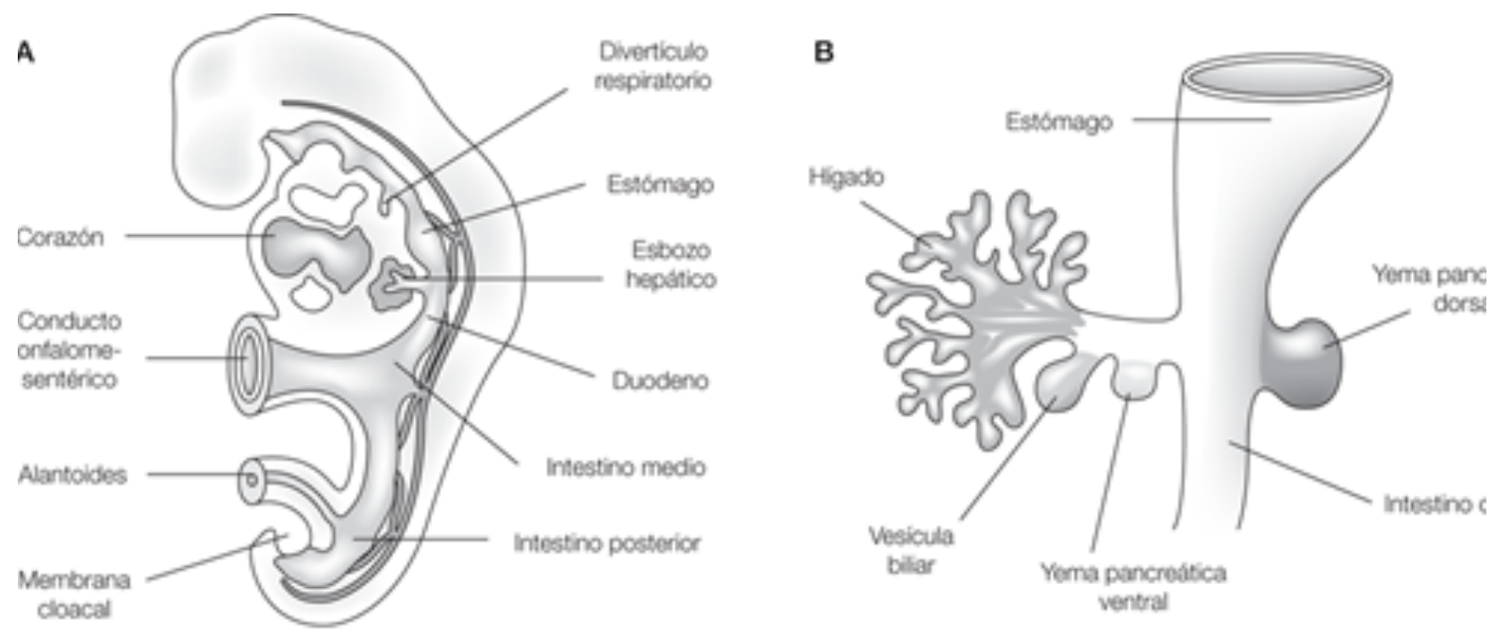

ENFERMEDAD FIBROPOLIQUISTICA

- ASOC ENF QUISTICA RENAL
- MALFORMACIÓN DE LA PLACA DUCTAL
- 9ª SDG
- GENES CISTOGENÉTICOS: PKD1, PKD2, PKHD, PRKCHS Y SEC63 (CODIFICAN FIBROCISTiNA Y POLIDUCTiNAS)
- ENF RENAL POLIQUISTICA AUTOSOMICA RECESIVA (PKAD1) Cr 6p21.2.2p12 IR al nacimiento. áreas portales dilatadas y tortuosas
- FIBROSIS HEPATICA CONGENITA (Asoc a poliquística renal juvenil o del adulto), sin herencia recesiva, fibrosis con patrón cartográfica

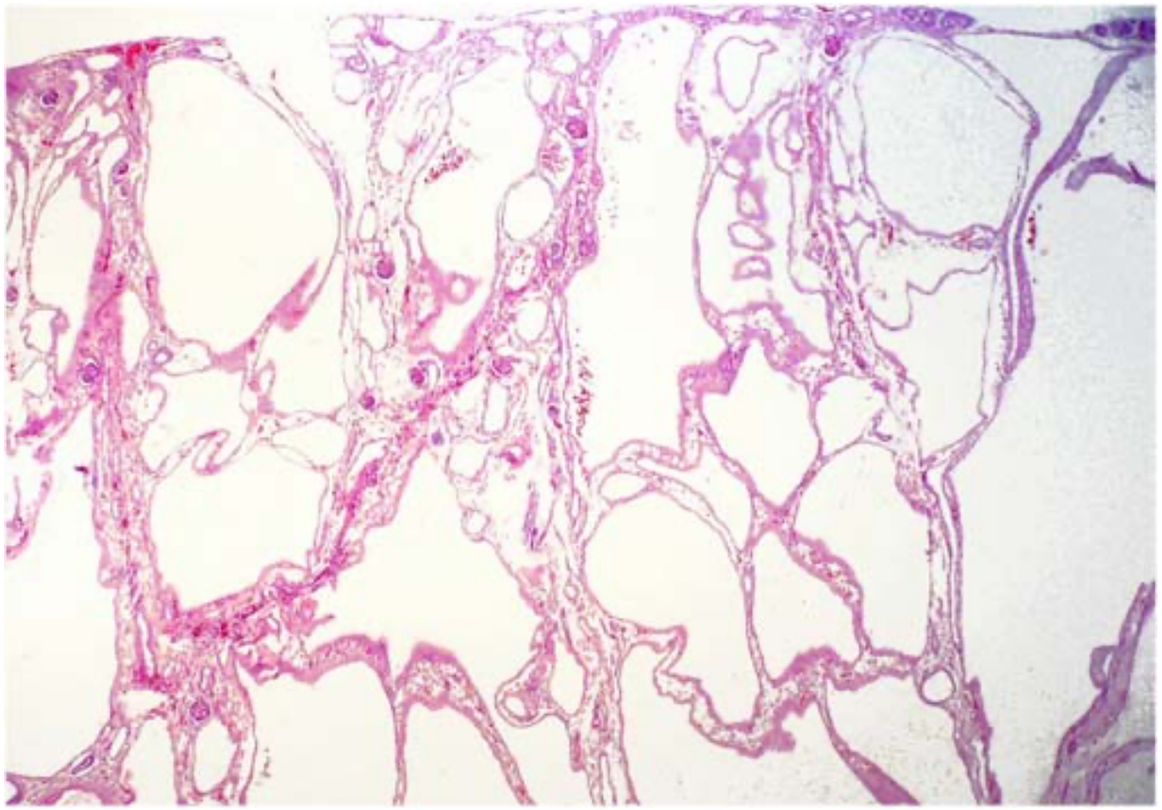

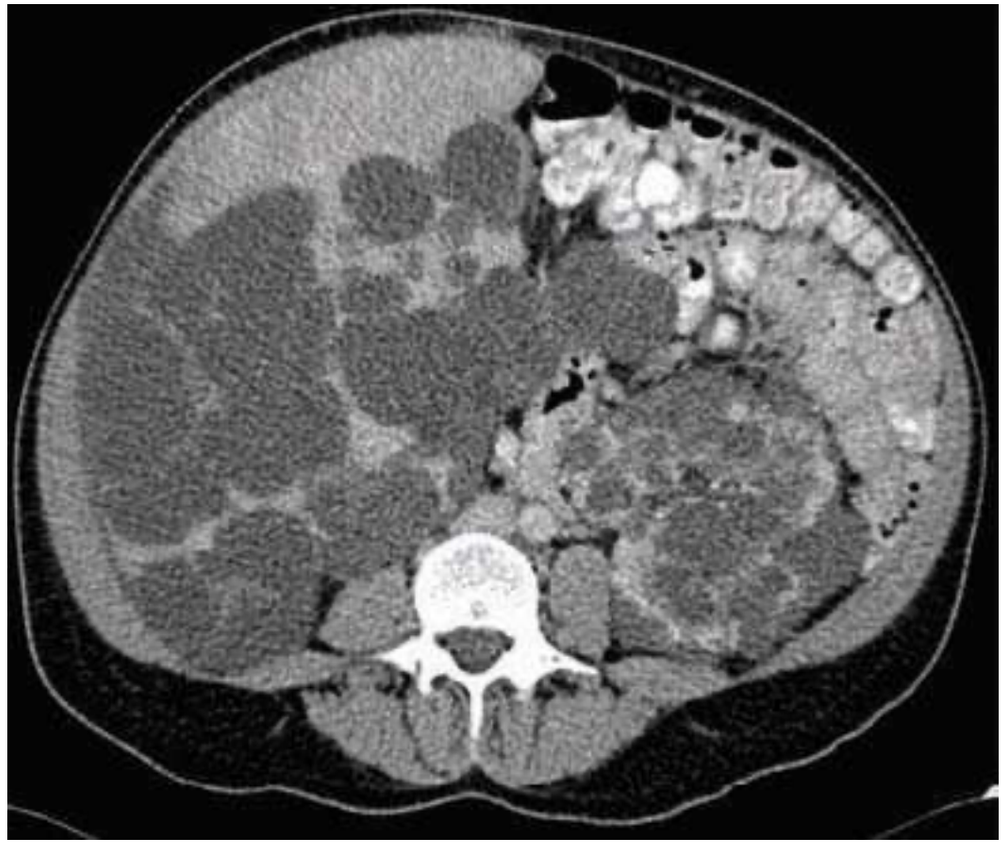

ENFERMEDAD DE CAROLI

- Fiebre, dolor, ictericia y colestásis
- Dilatación de ductos biliares intrahepáticos y extrahepáticos
- Local o generalizada
- Paredes gruesas, irregulares, bilis, cálculos e inflamación.

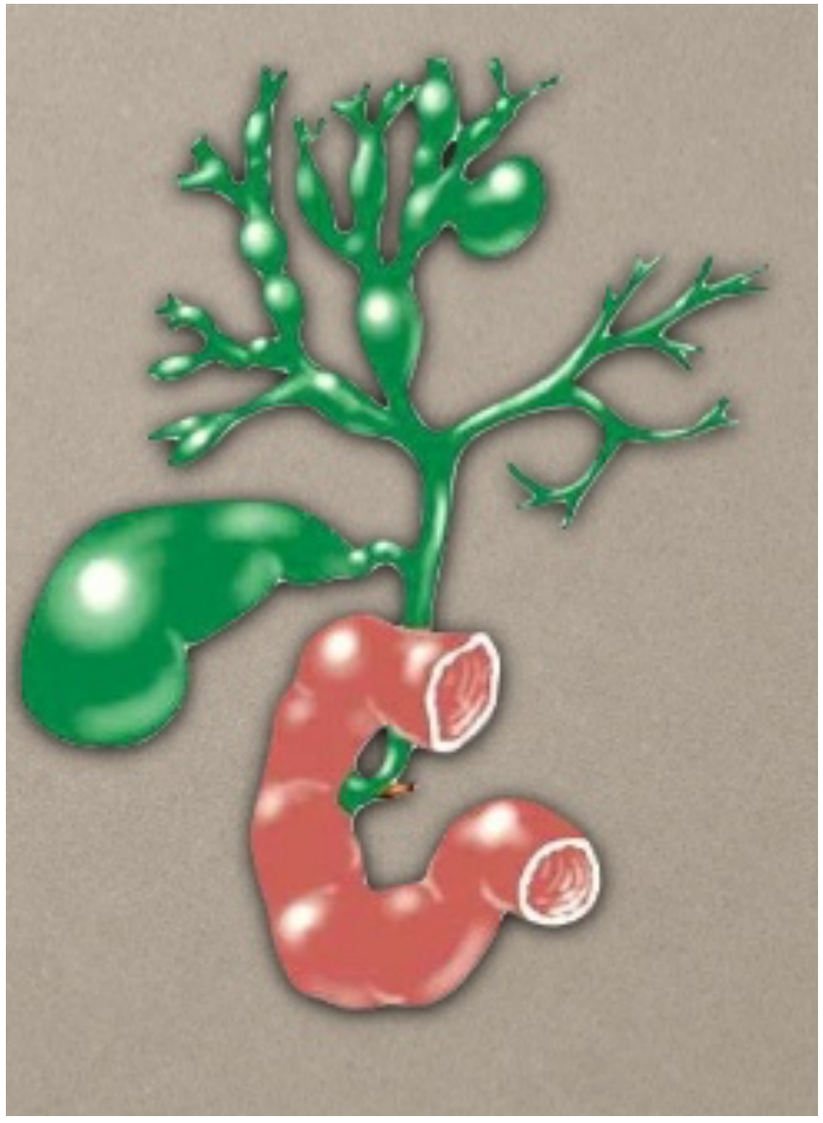

ENF. RENAL POLIQUISTICA AUTOSÓMICA DOMINANTE

- Mutación de genes PKD1 y PKD2 (Cr 26p13.3 y 4q21-23)
- Desorganiación de matriz extracelular (Alteraciones en colon, cardiovasculares, quistes ováricos, hernia inguinal y aneurismas intracraneanos).
- Quistes hepáticos multiples o focales (Nidos de von Meyenburg)

ATRESIA DE VÍAS BILIARES

- RN (Causa + frecuente de colestasis neonatal
- Sec a proceso destructivo, progresivo e irreversible del árbol biliar
  - Adquirida 40% malformaciones congénitas
  - Tardío o perinatal (Viral)
- Conductos biliares sobre todo extra e hilo sufren degeneración, necrosis, acompaña de colangitis, pericolangitis, proliferación de colangiolos y fibrosis
- Desaparición de ductos a los 6 meses - Cirrosis
- Rp Cirugía de Kasai y Transplante hepático

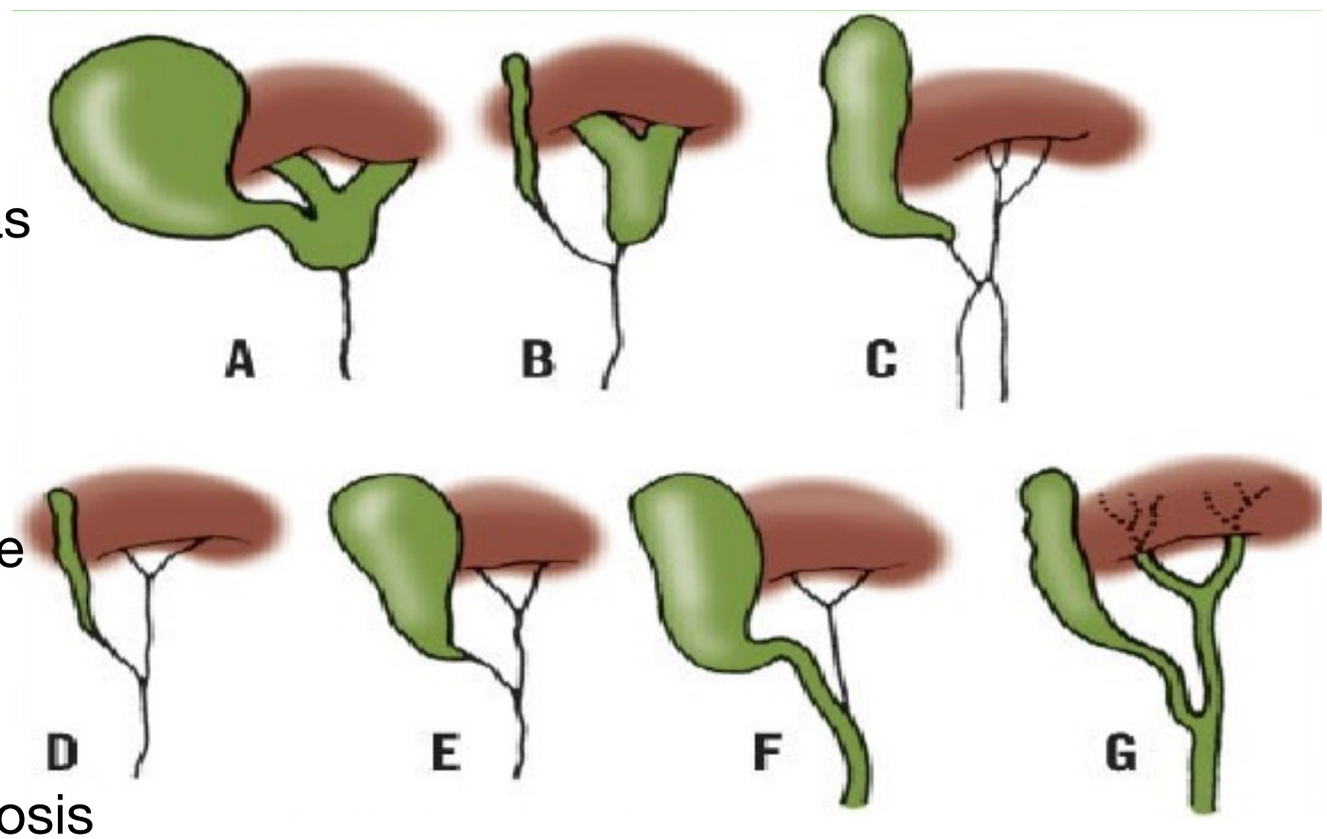

DISMINUCIÓN DE CONDUCTOS BILIARES INTRAHEPÁTICOS

- SECUNDARIA O ADQUIRIDA
- CONGÉNITA
- Sindromática.- Sd. Alaguille (Colestasis, lesiones vertebrales, cardiacas y oculares) Mutaciones JAG1 Cr 20p12. Hígado CB relación <0.5 (0.8-1-9), disminución de espacios porta, colestasis variable, cobre acumulado, fibrosis leve, hipoplasia VBEH y VB.
- No sindromática.- Colestasis persistente grave, sin otras lesiones extrahepáticas, mala evolución (Acompañada generalmente a procesos inflamatorios)

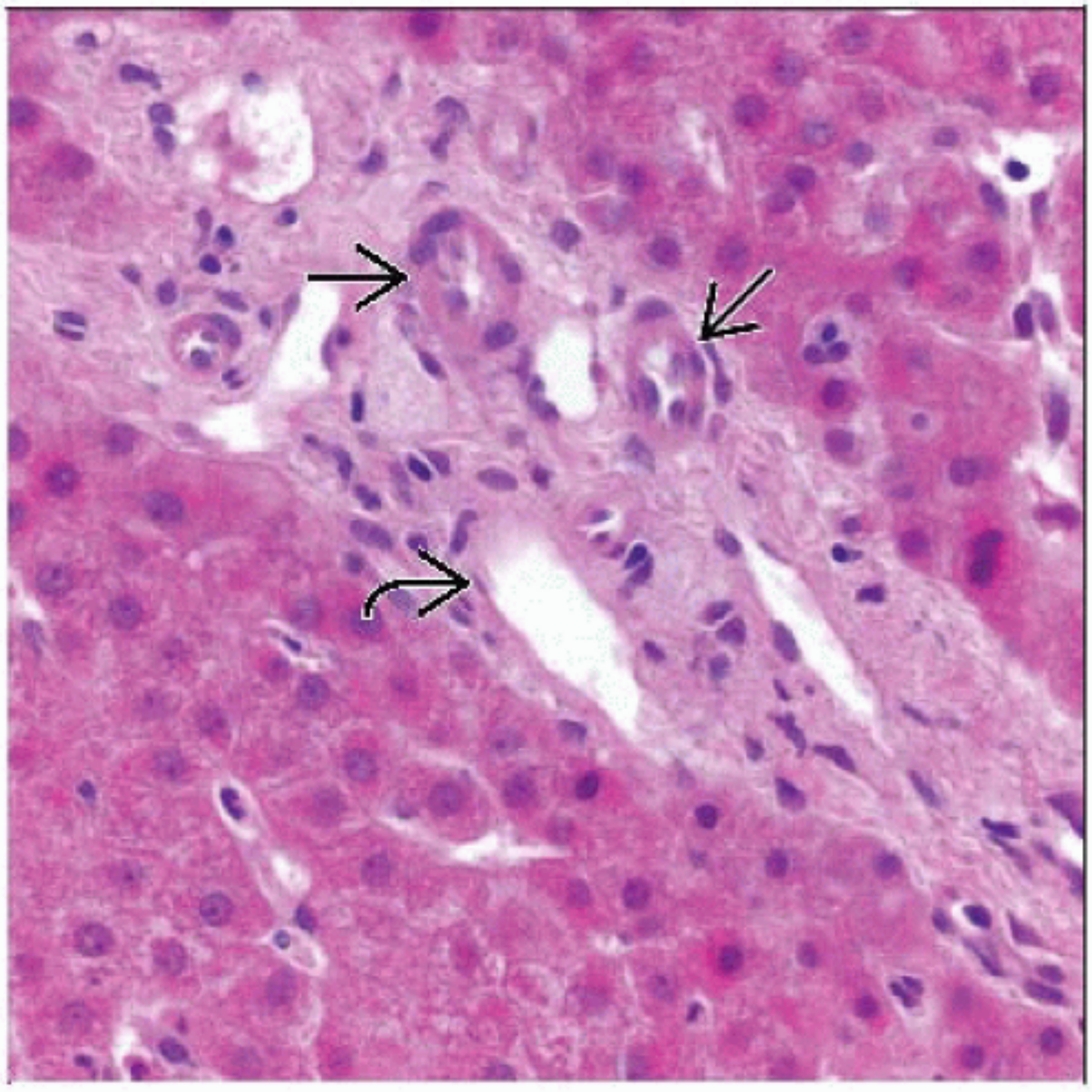

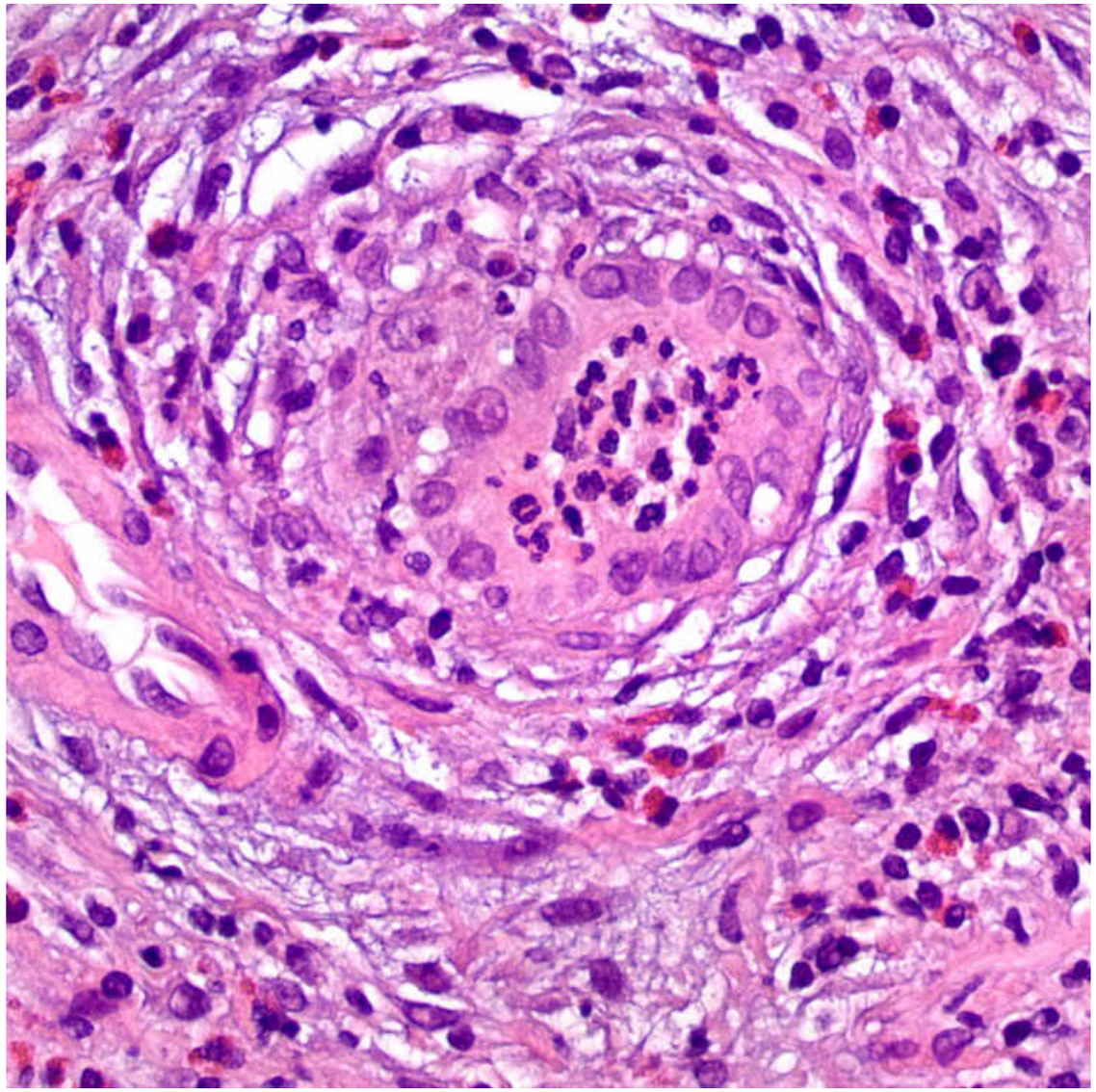

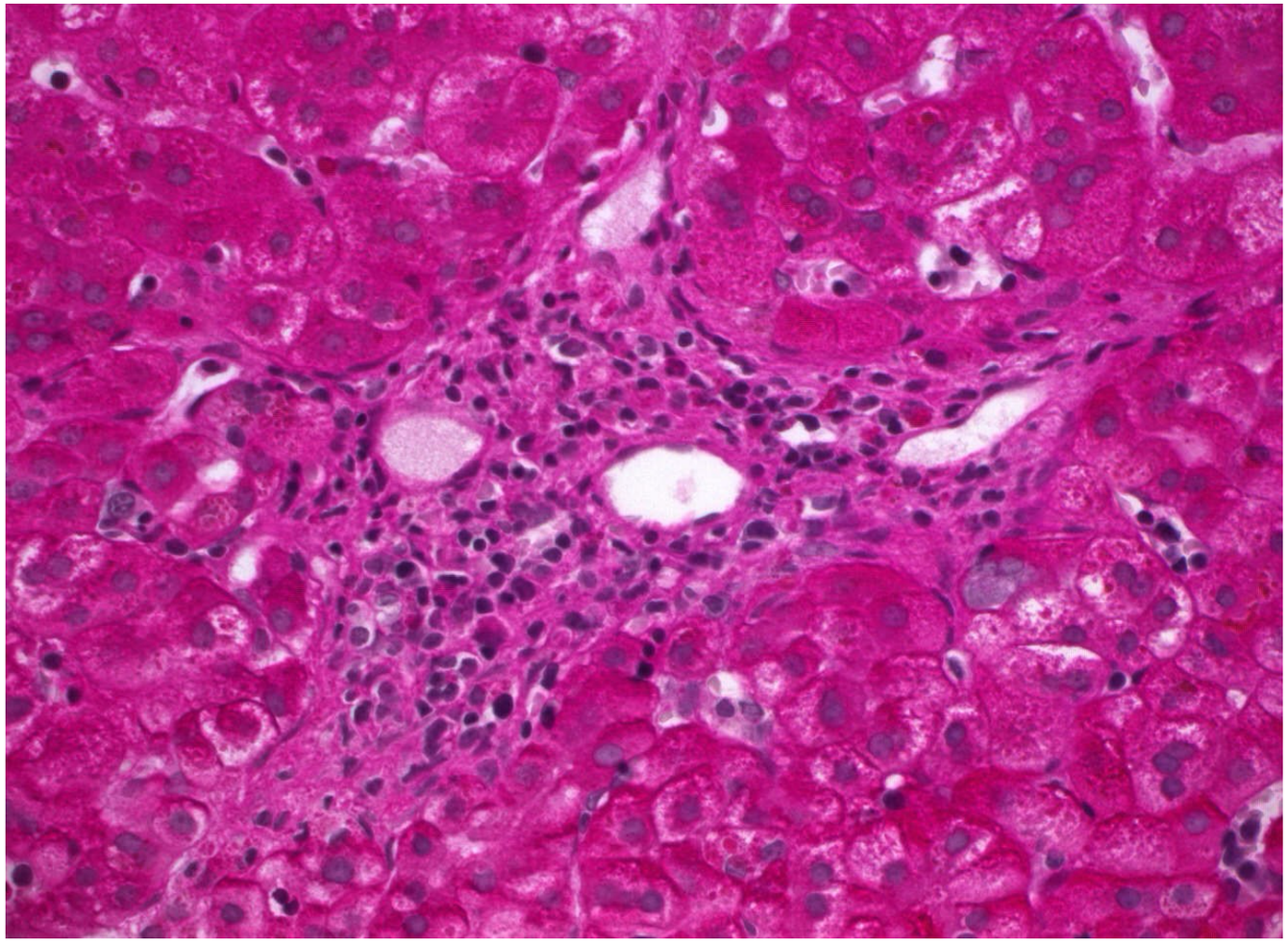

QUISTE DE COLÉDOCO

- CUALQUIER EDAD
- HOMBRES 80%
- ICTERICIA, MASA PALPABLE HIPOCONDRIO DERECHO
- CAUSA DESCONOCIDA
- QUISTE DE VARABLE TAMAÑO, PARED GRUESA Y FIBROSA
- EPITELIO FACILMENTE DESPRENDIBLE - EVOL A METAPLASIA INTESTINAL Y ADENOCA
- RP QUIRÚRGICO

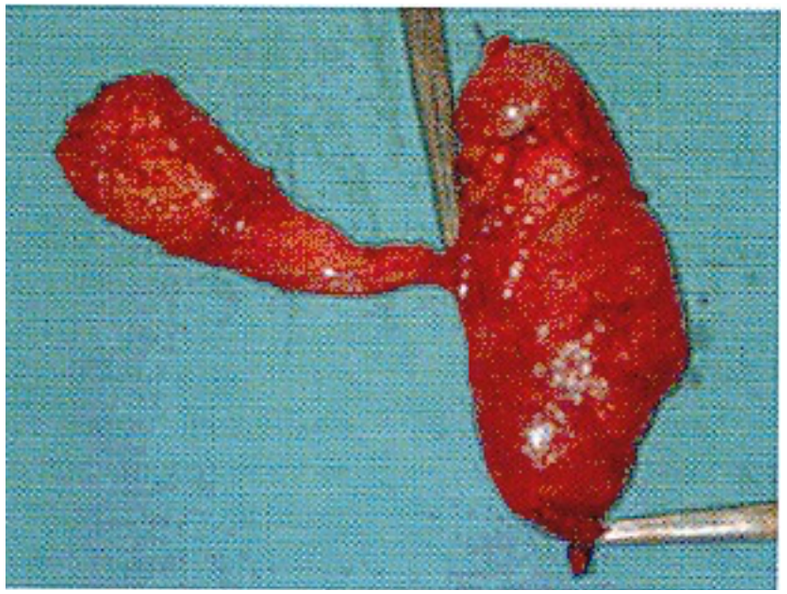

HEPATITIS NEONATAL

- RESPUESTA ESTEREOTIPADA DEL HÍGADO
- “DE CÉLULAS GIGANTES”
- TRANSFORMACIÓN GIGANTOCELULAR DE HEPATOCITOS
- INFLAMACIÓN, COLESTASIS Y FIBROSIS VARIABLE EN GRADOS

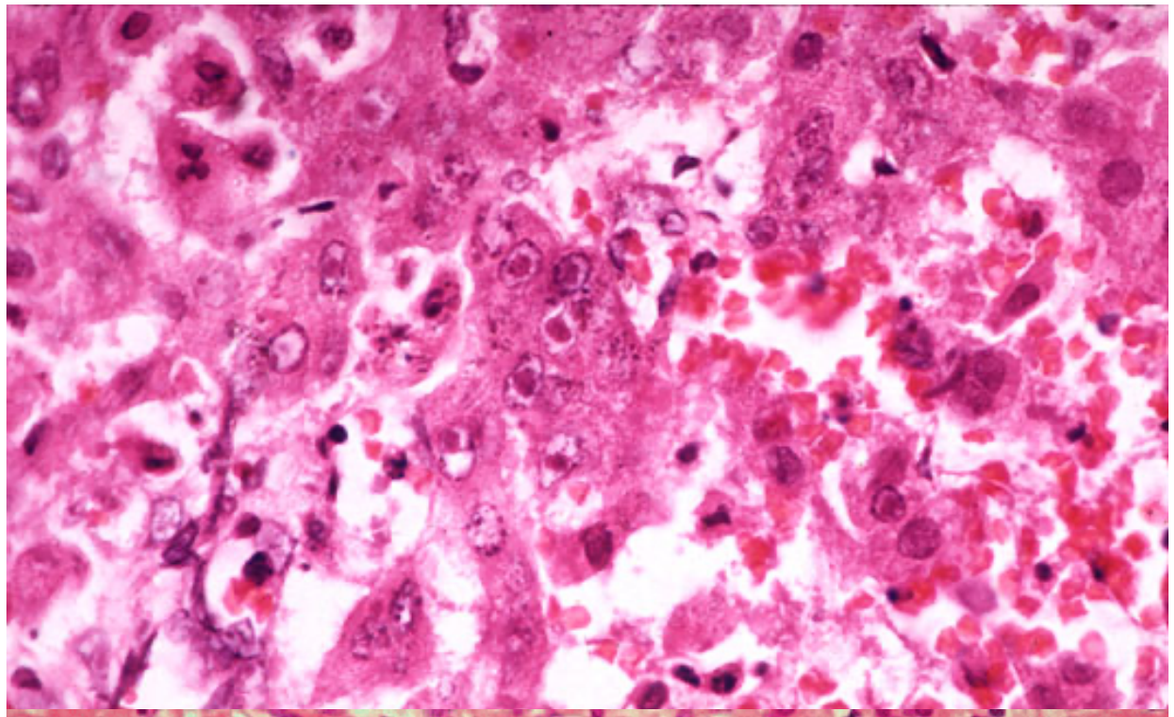

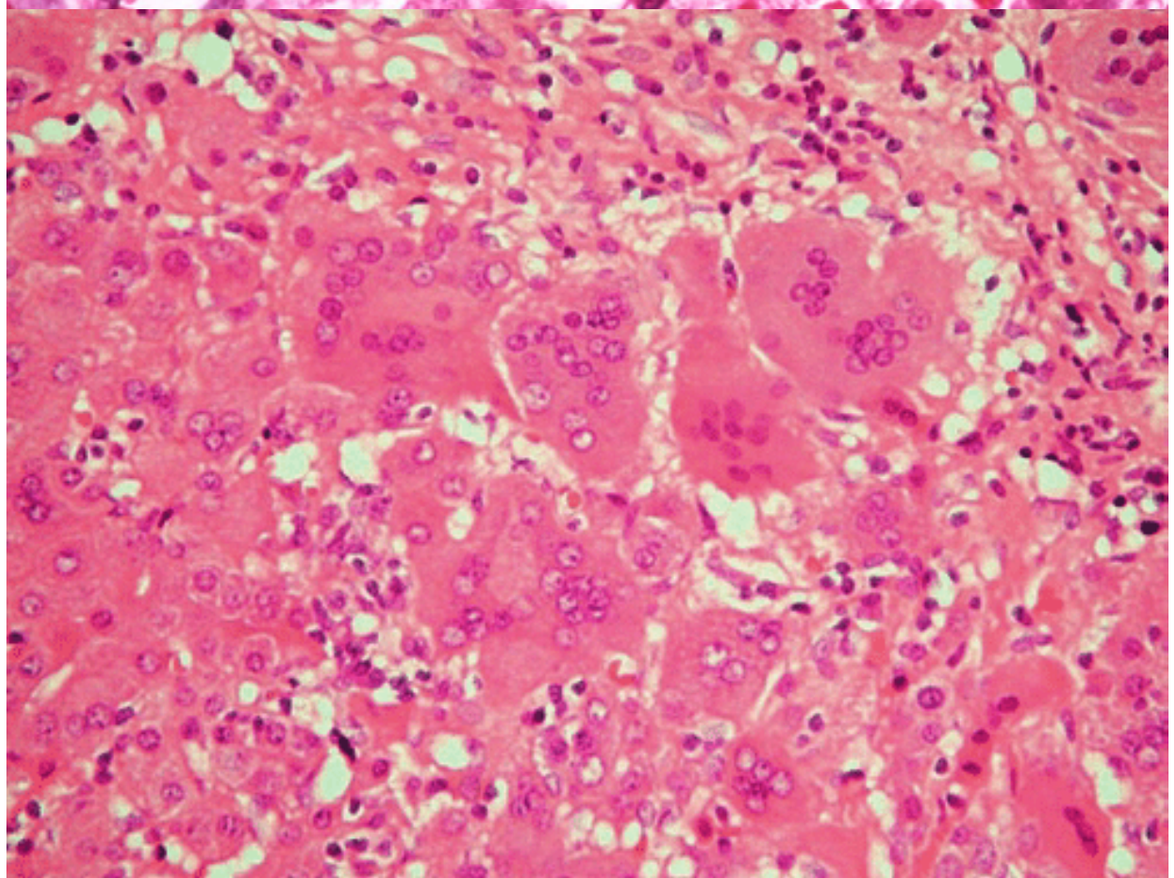

COLANGIOCARCINOMA

- 10-20% TMH
- ORIGEN EN EPITELIO DE DUCTOS (INTRA O EXTRAHEPÁICOS)
- ASOCIADO A INFLAMACIÓ CRÓNICA, ENF POLIQUISTICA, QUISTES DE COLEDOCO THOROTRAST, PARASITOS ASIA
- EXPRESIÓN ANL DE SEÑALIZACIÓN DE IL-6
- AGRESIVO SV MEDIA 6 meses (SEGUN RESECCIÓN)
- IMAGEN DE ADENO (ANAPLASIA)

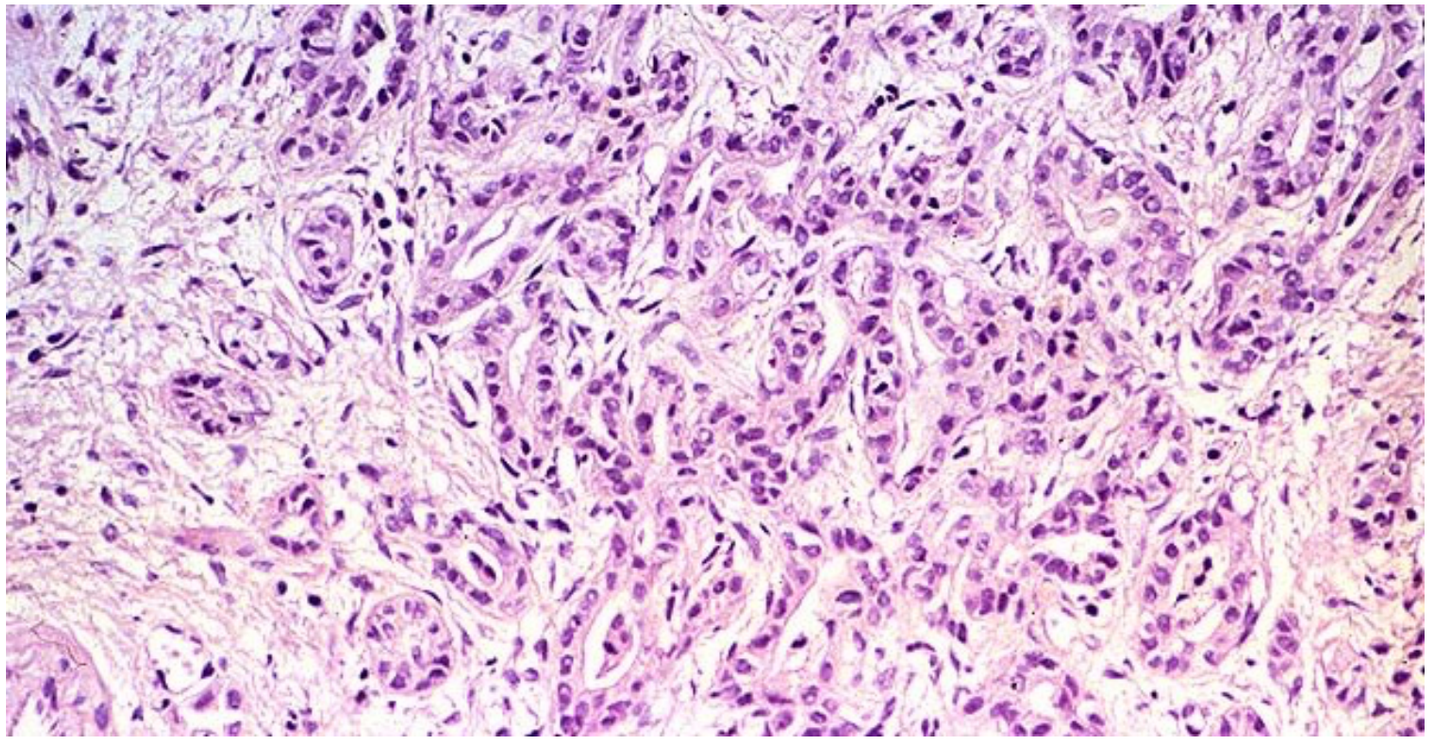

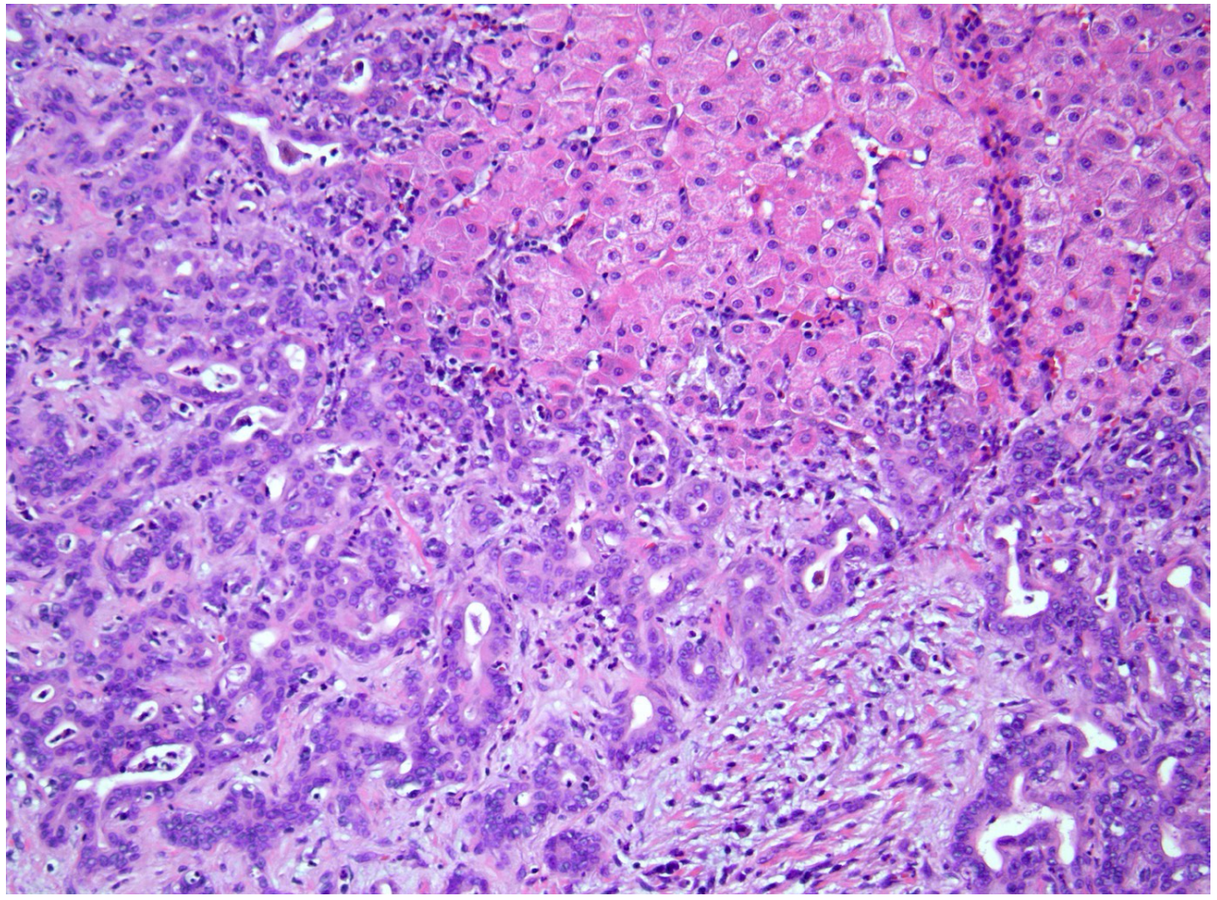

VESÍCULA BILIAR

- INFLAMACIÓN SECUNDARIA A OBSTRUCCIÓN
  - CALCULOS
  - COLESTERROL
  - SALES CALCICAS
- MIXTOS
- ESTASIS
- Sintomas nausea, vomito o dolor en abdomen espasmódico
- RP QX

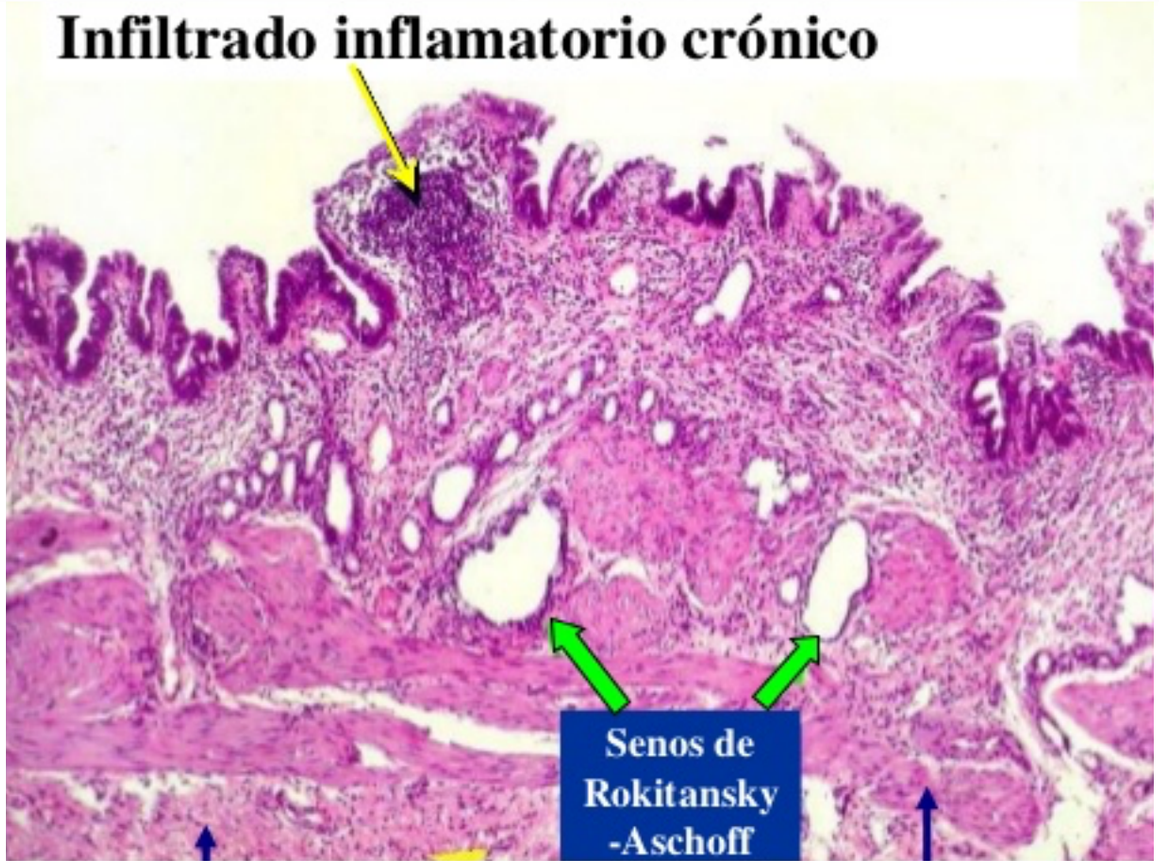

COLECISTITIS AGUDA

- SIGNO DE MURPHY +
- 1/5 ICTERICIA
- 95% OBSTRUCCIÓN POR CÁLCULOS
- OCLUSIÓN VASCULAR, LINFATICA EDEMA Y NECROSIS DE LA PARED
- GRANDE, TENSA MARMOREA
- APITELIO ESFASCELADO
- PMN Y EDEMA DE INTERSTICIO

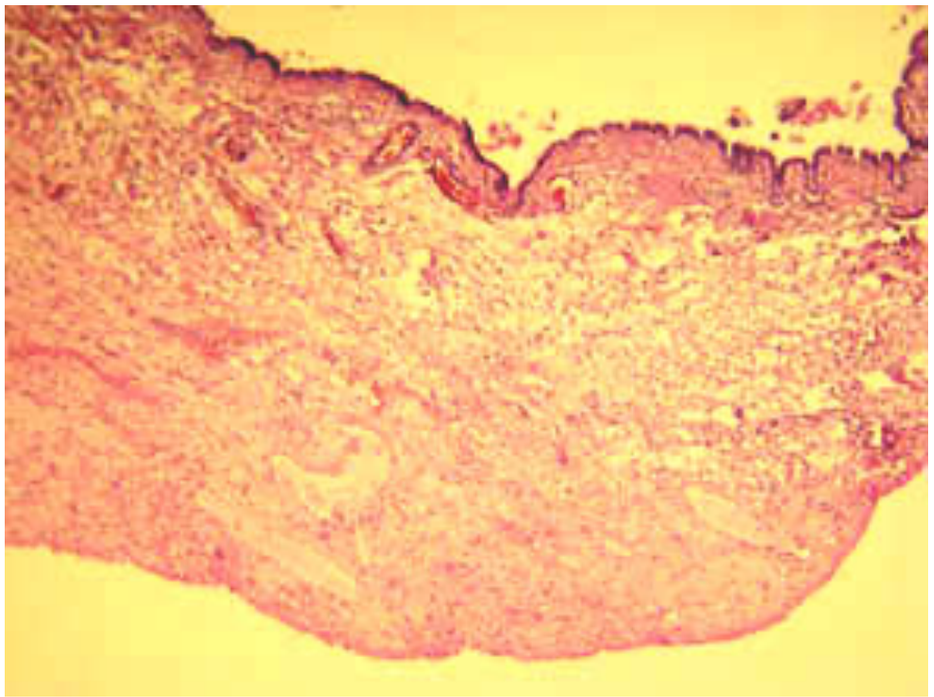

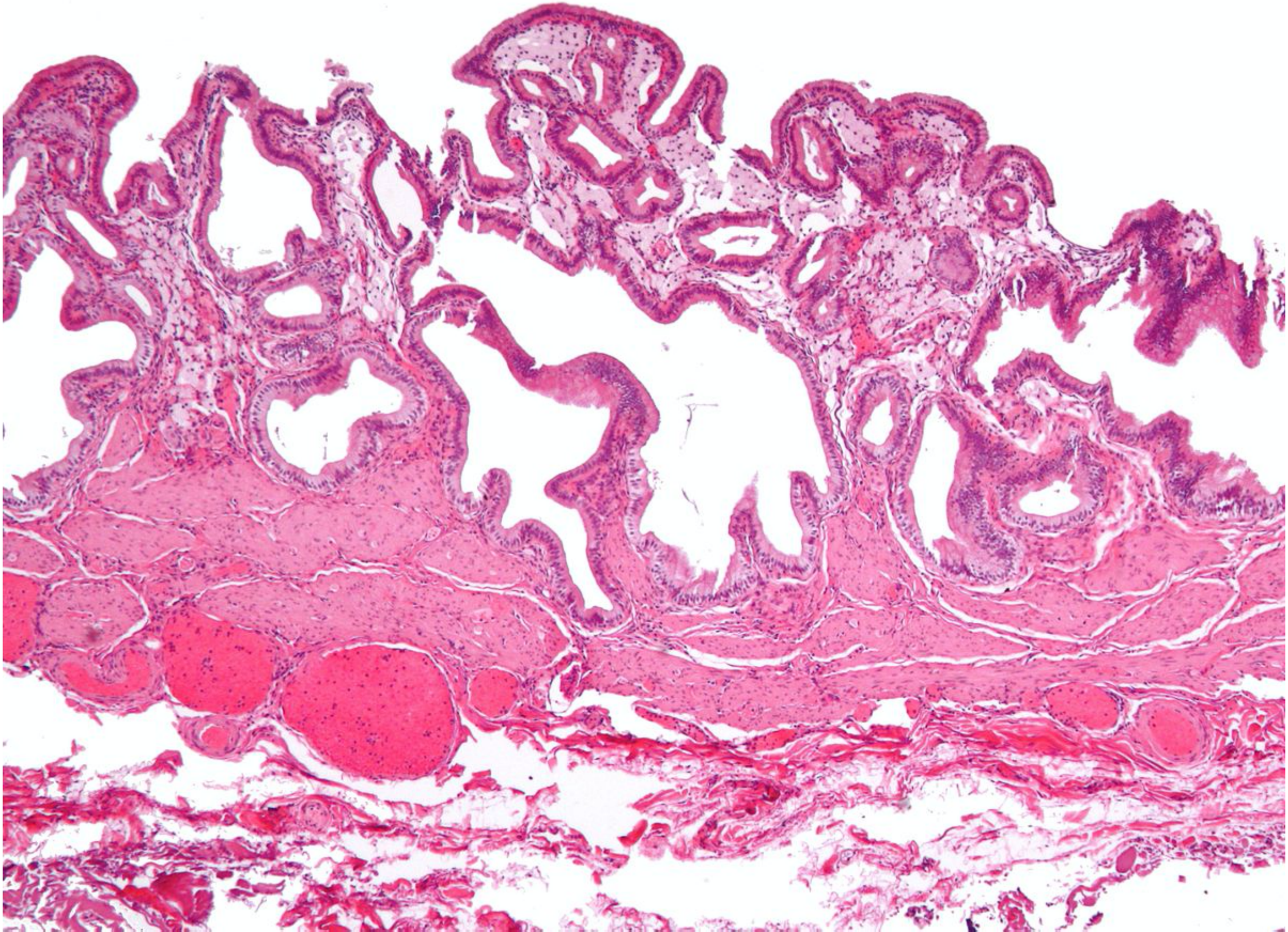

COLECISTITIS CRÓNICA

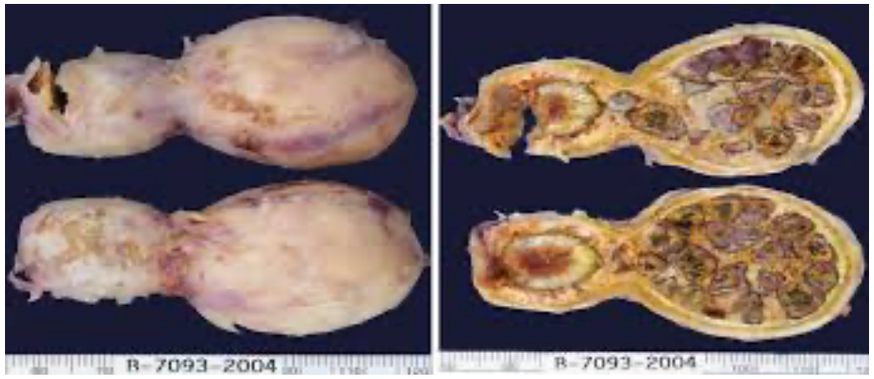

- CONSECUENCIA DE CUADROS DE REPETICIÓN DE COLECISTITIS AGUDA
- CALCULOS
- ESTASIS CRÓNICA DE LA BILIS
- PARED GRUESA (CALCIFICADA!!!)
- INFLAMACIÓN MONONUCLEAR
- SENOS DE ROKITANSKY ASKOF

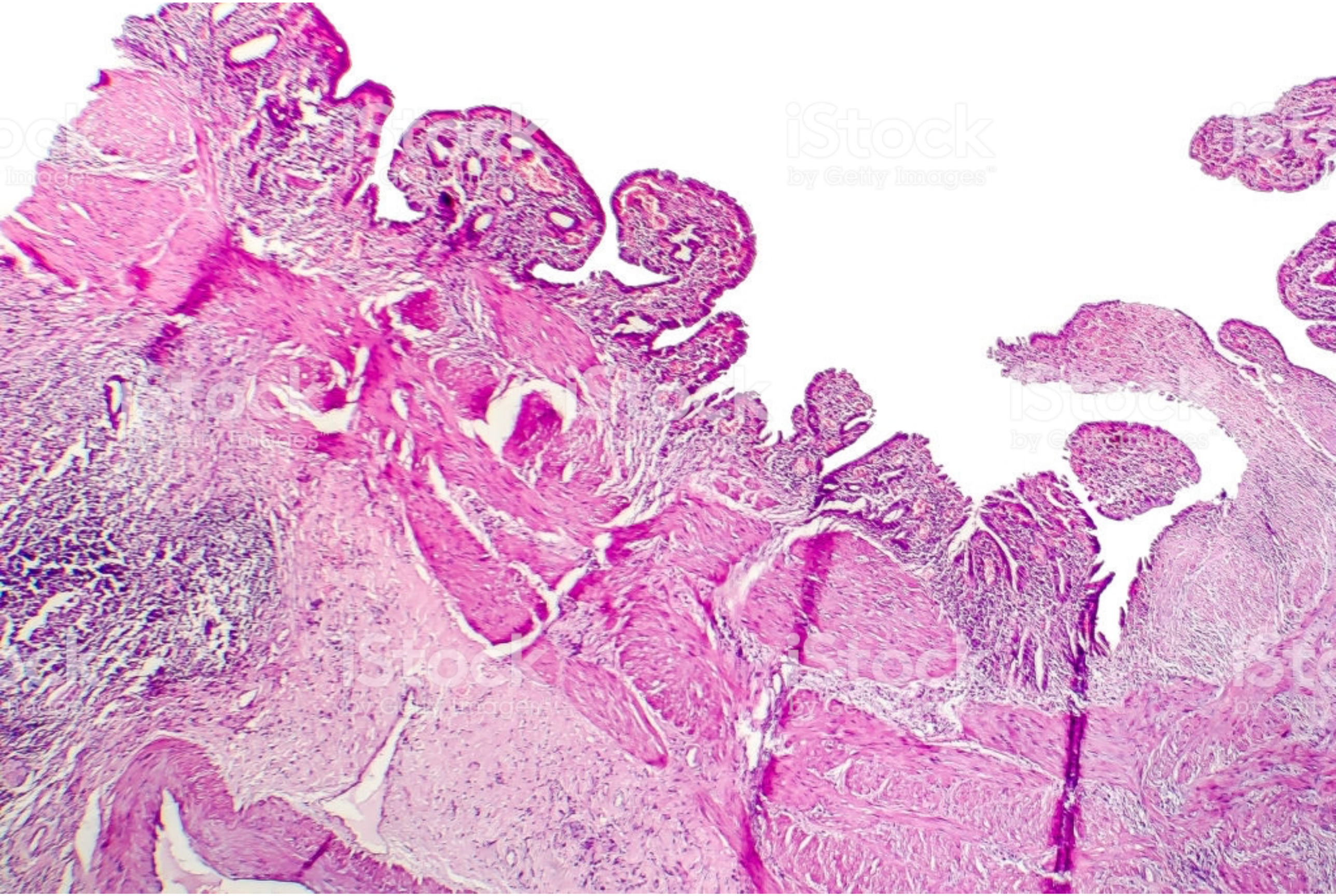

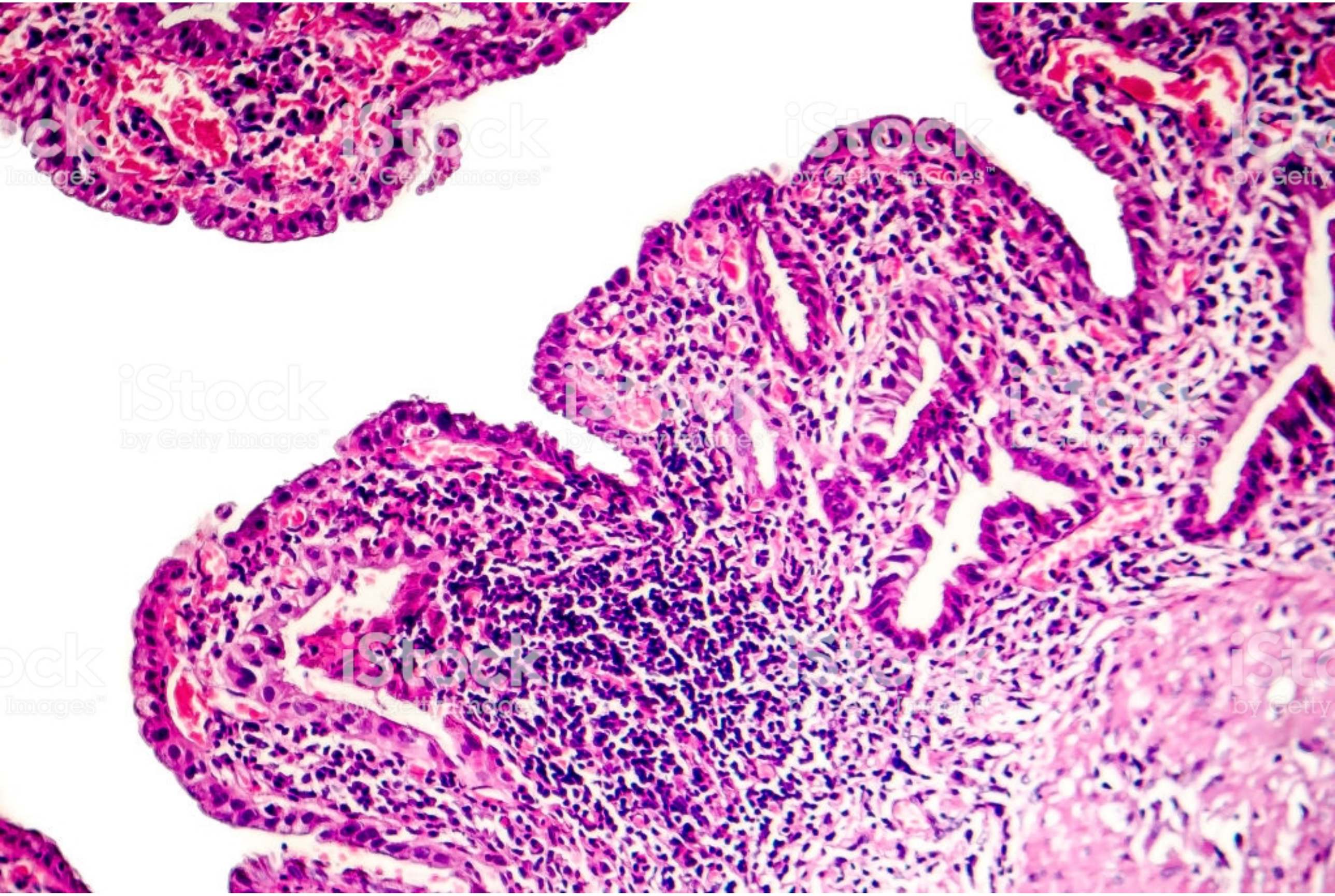

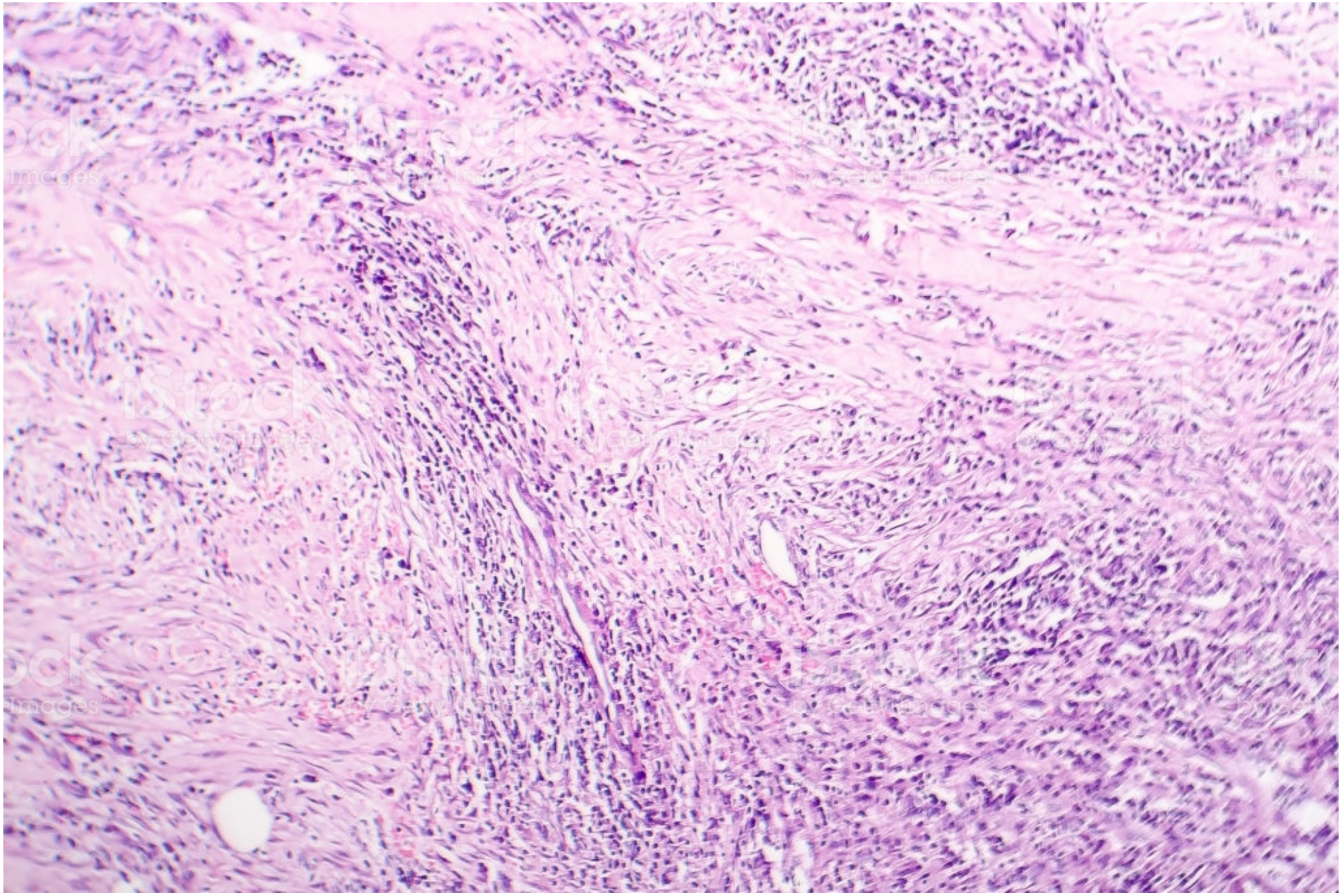

COLEDOCOLITIASIS

- CALCULOS EN EL COLEDOCO
- LA MAYORÍA PROVIENE DE LA VB
- 50% ASINTOMÁTICOS
- COMPLICACION CON COLANGITIS
- ASOCIADO A PANCREATITIS
- ICTERICIA FLUCTUANTE Y COLICO BILIAR SIN FIEBRE
- MICRO COLANGITIS AGUDA

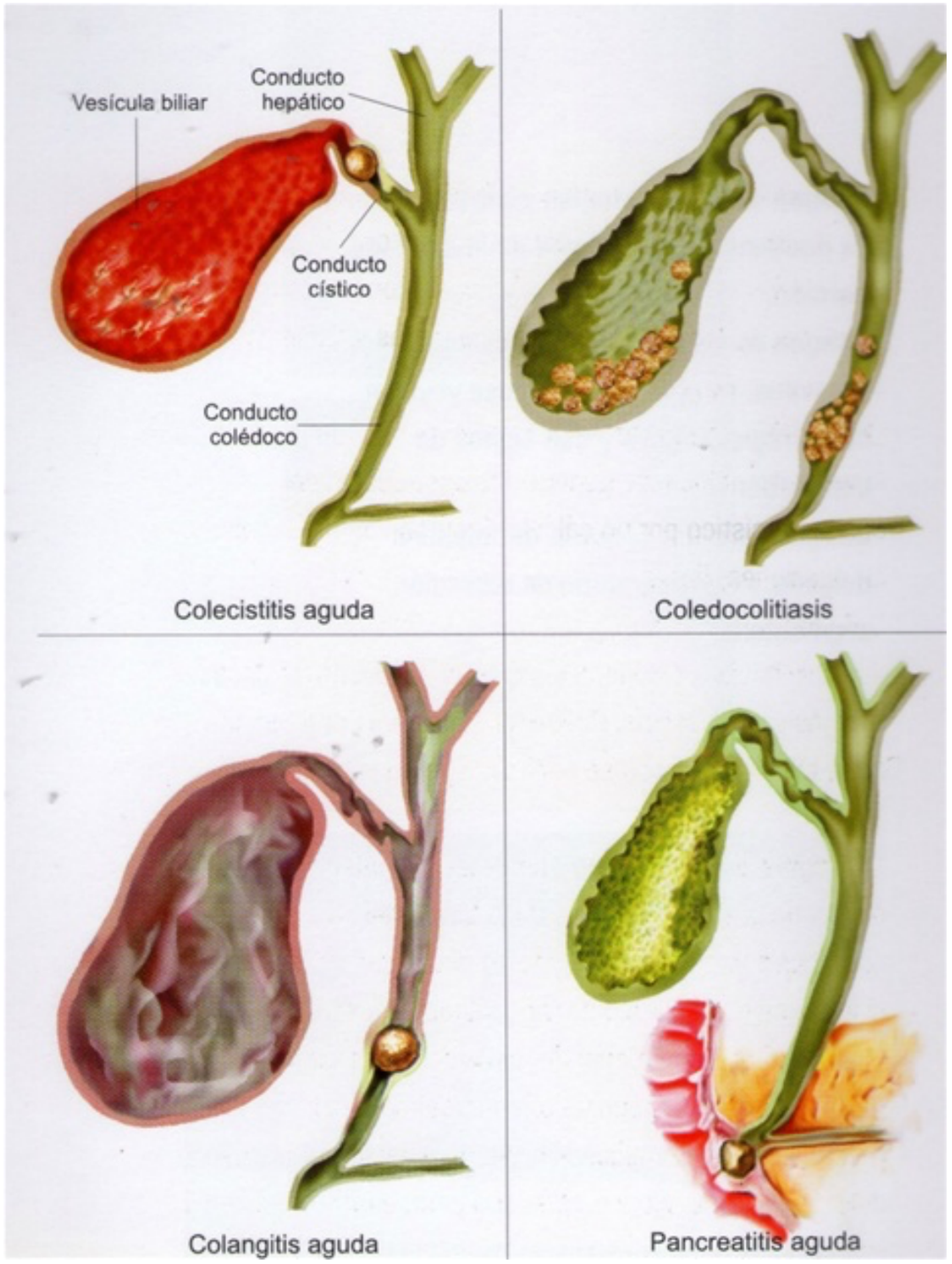

COLANGITIS AGUDA
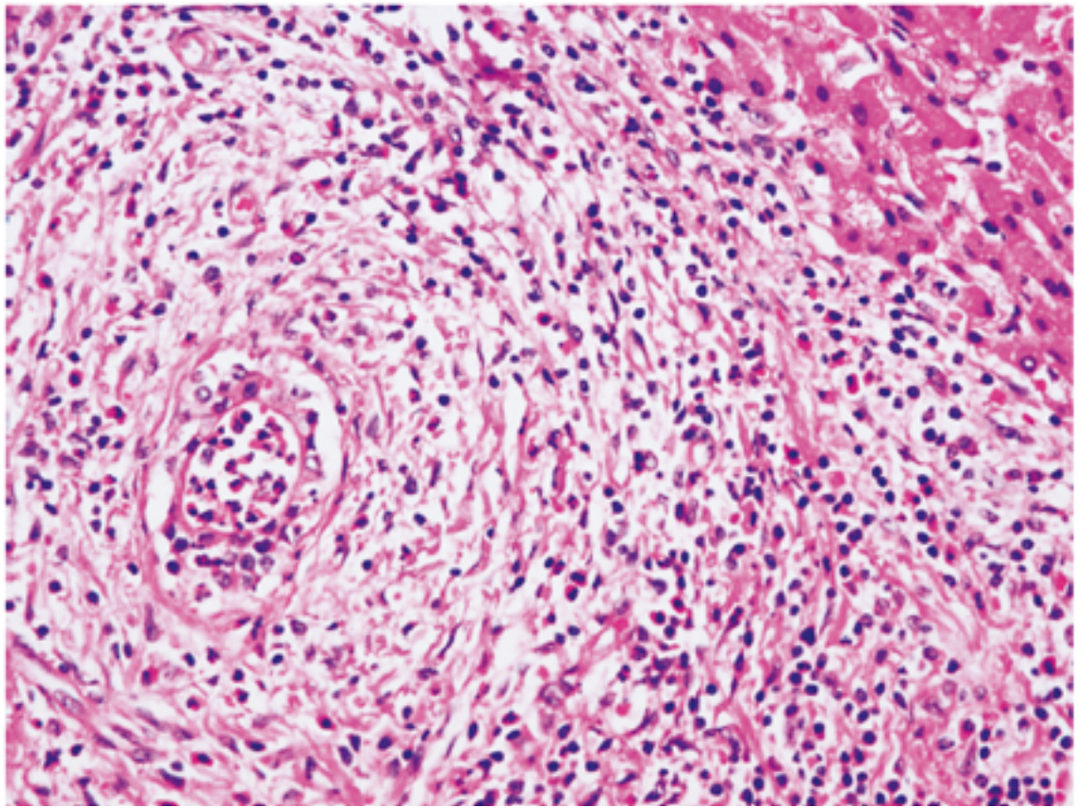
- FIEBRE, ICTERICIA, DOLOR ABDOMINAL (TRIADA DE CHARCOT)
- INFLAMACIÓN CON INFECCION SEC A OBSTRUCCIÓN
- 75% ASOCIADO A COLEDOCOLITIASIS (25% ESTENOSIS)
- E. COLI MAS COMUN
- HISTO: DESTRUCCIÓN DE LOS CONDUCTOS BILIARES CON INFLAMACIÓN VARIABLE EN INTENSIDAD