PATOLOGIA SNC

DRA. MONICA CARRERA

¿Cómo luce un cerebro normal?

- ***Respuesta A***

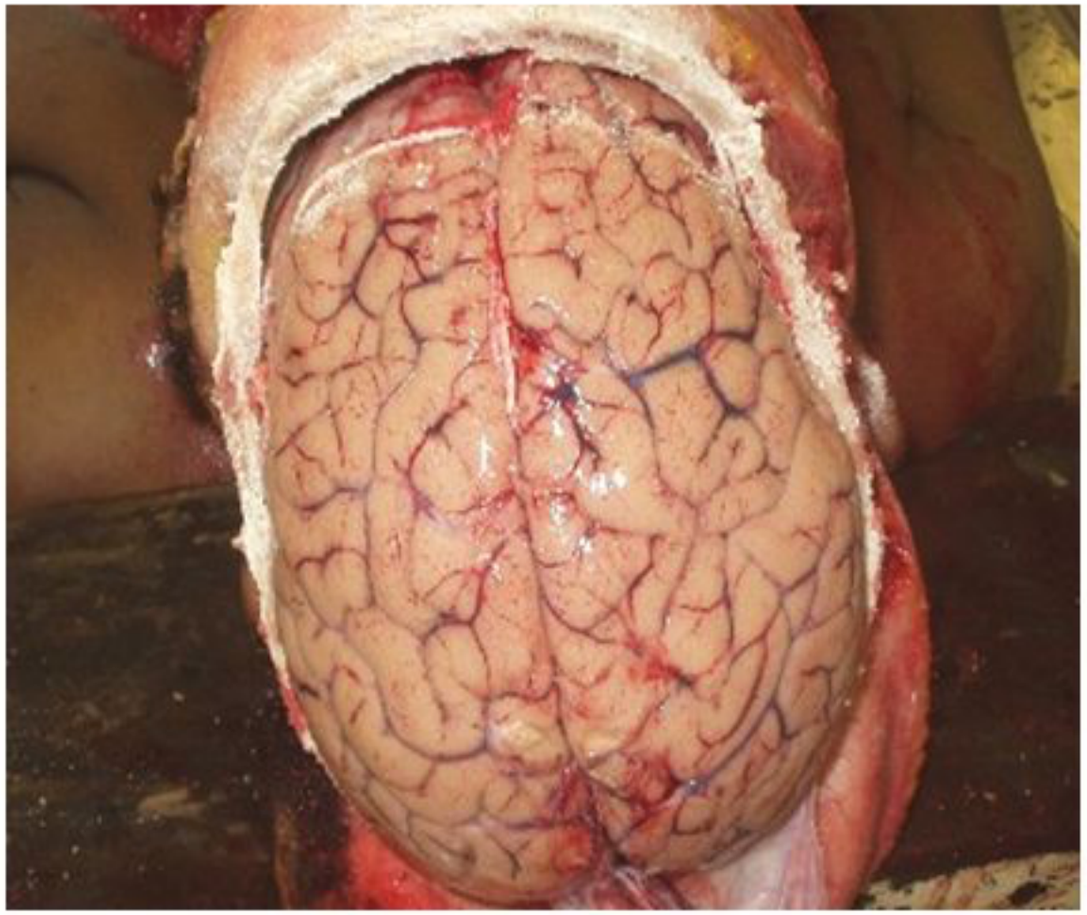

- ***Respuesta B***

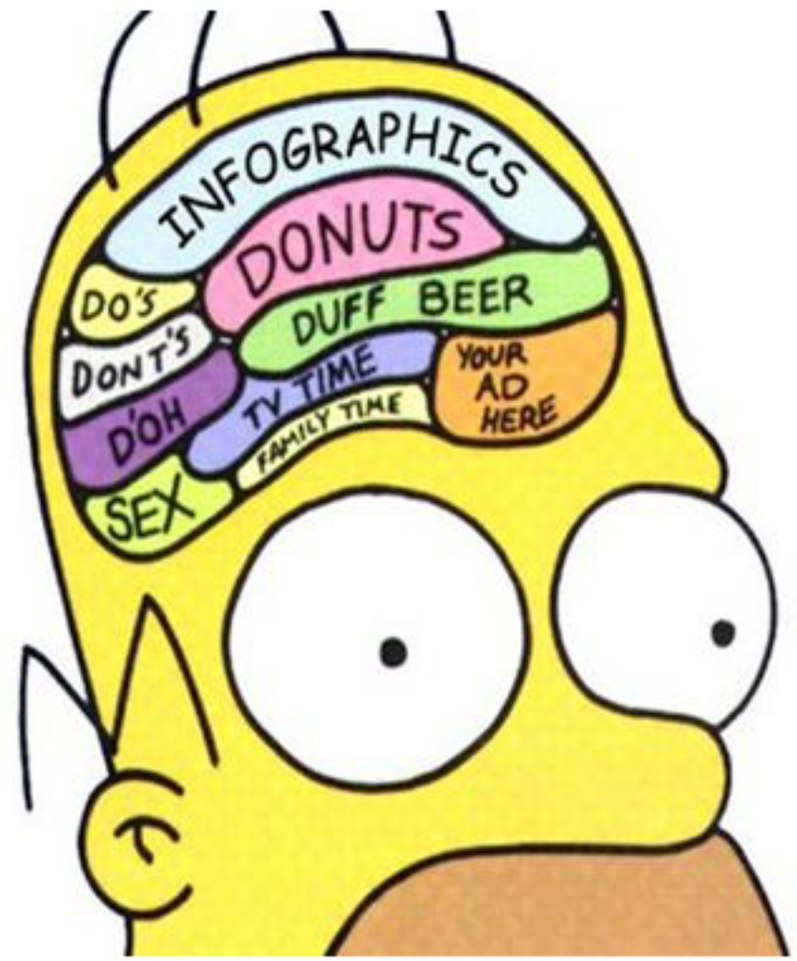

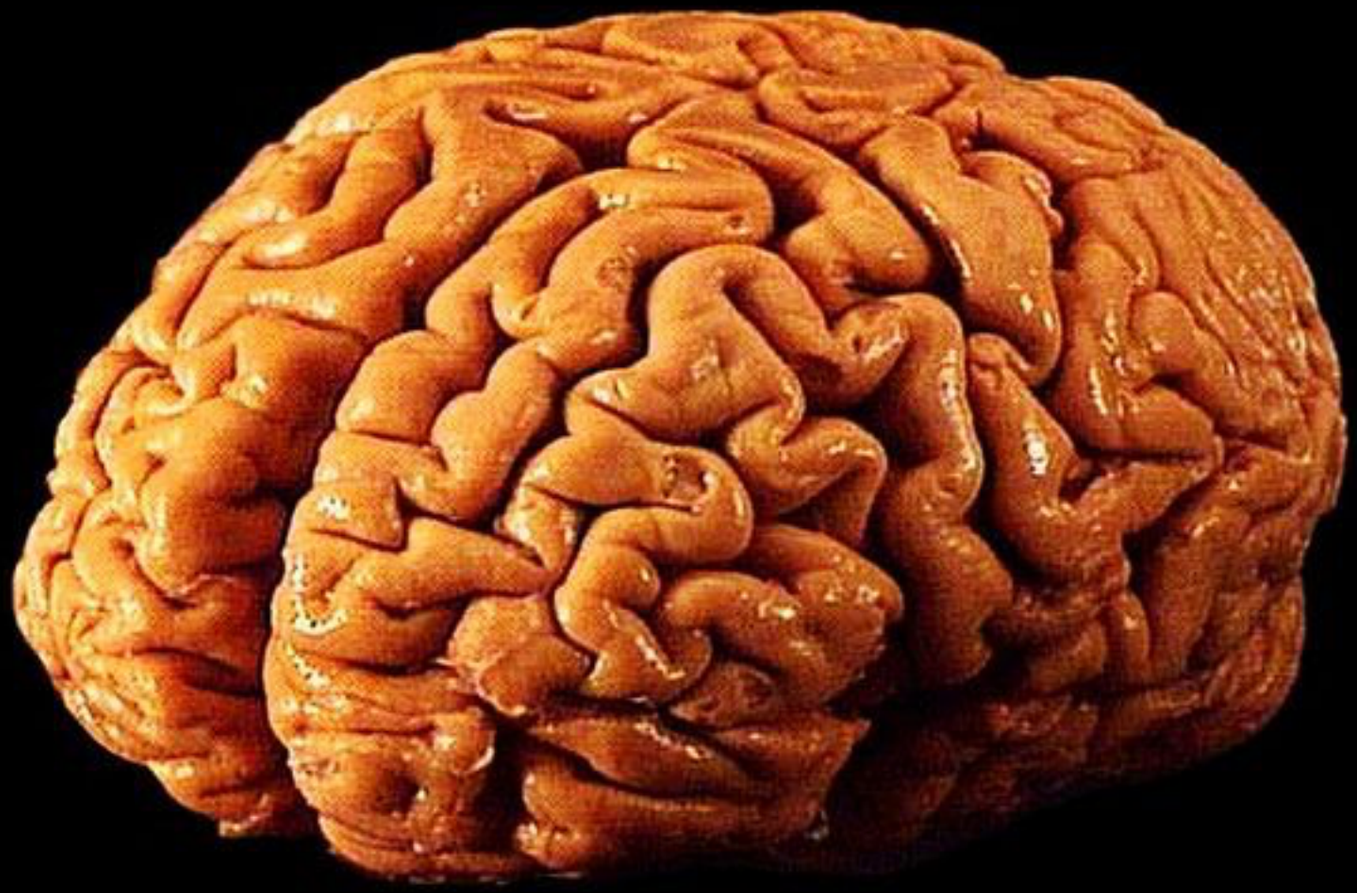

ATROFIA CEREBRAL

- ESTADIO FINAL DE VARIAS ENF. DEL SNC
- CEREBRO DISMINUIDO DE PESO
- AUMENTO EN LA AMPLITUD DE LOS SURCOS
- ADELGAZAMIENTO DE LAS CIRCUNVOLUCIONES
- DILATACION DE LOS VENTRICULOS
- CORTEZA DISMINUIDA DE ESPESOR
- HISTOLOGIA: PÉRDIDA NEURONAL CON GLIOSIS ACOMPAÑANTE

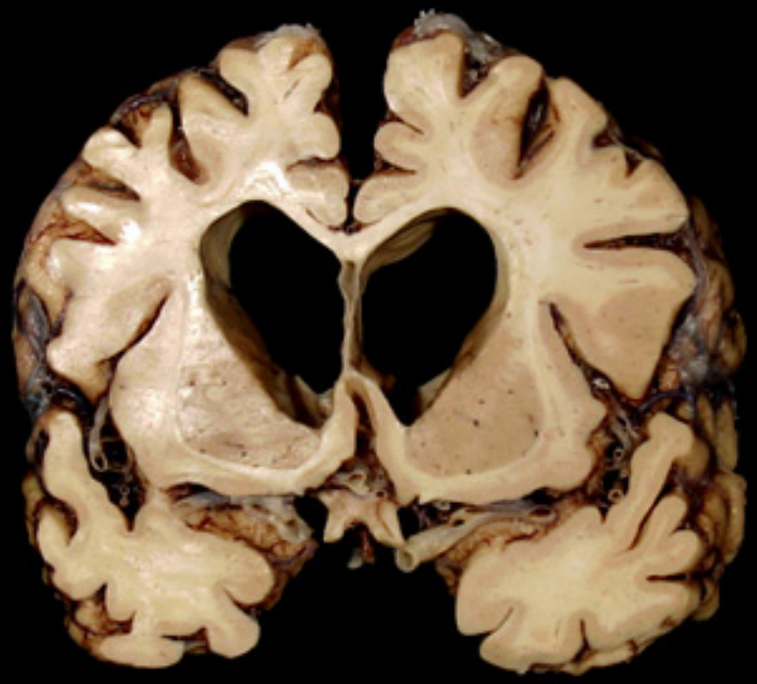

ATROFIA FRONTOTEMPORAL

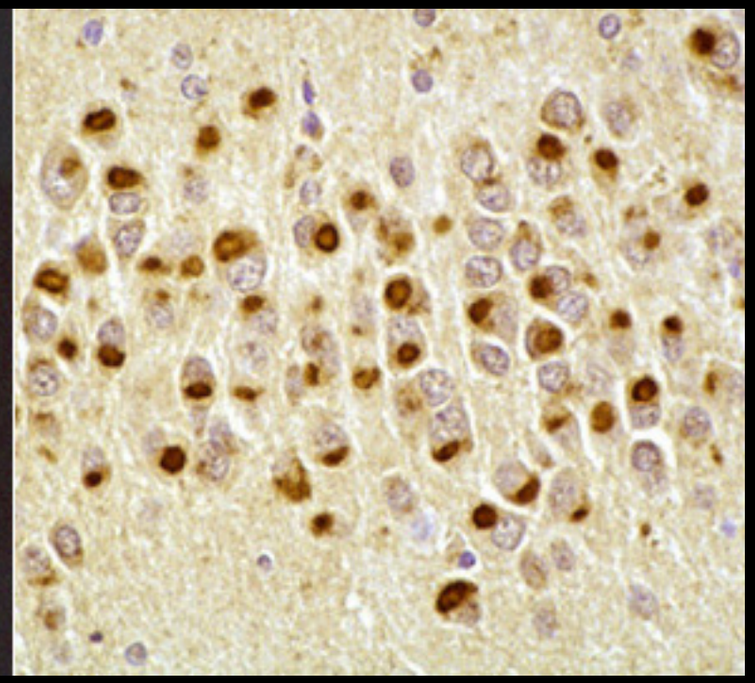

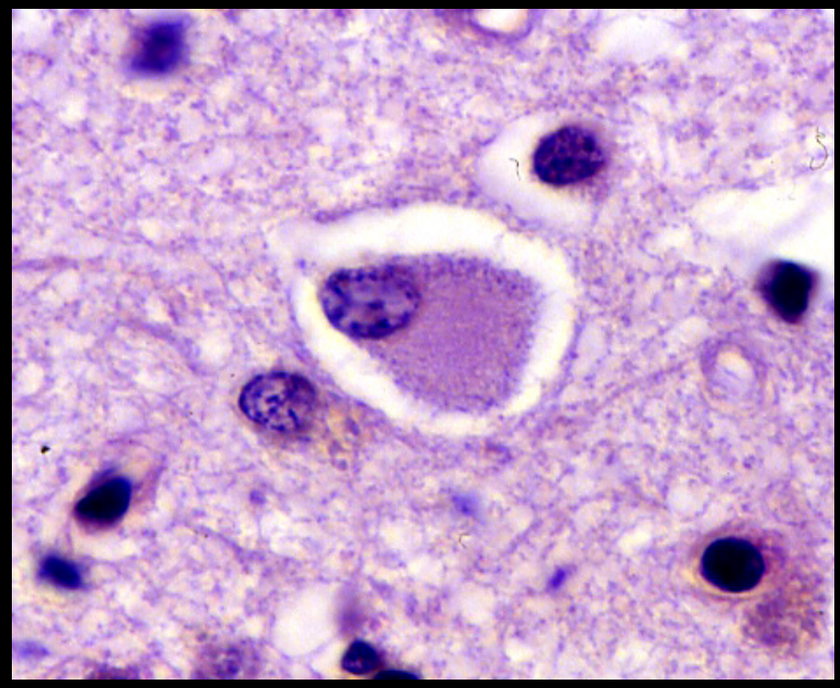

ENFFERMEDAD DE PARKINSON

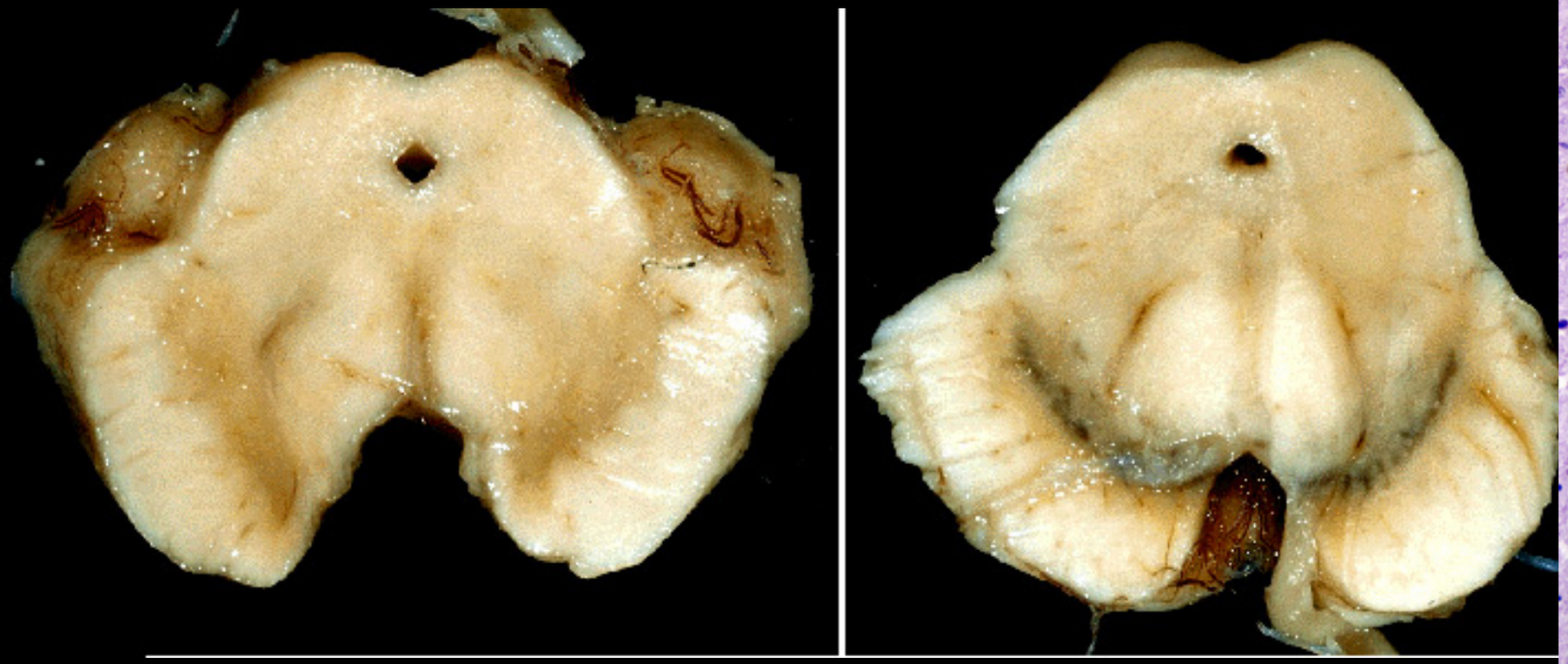

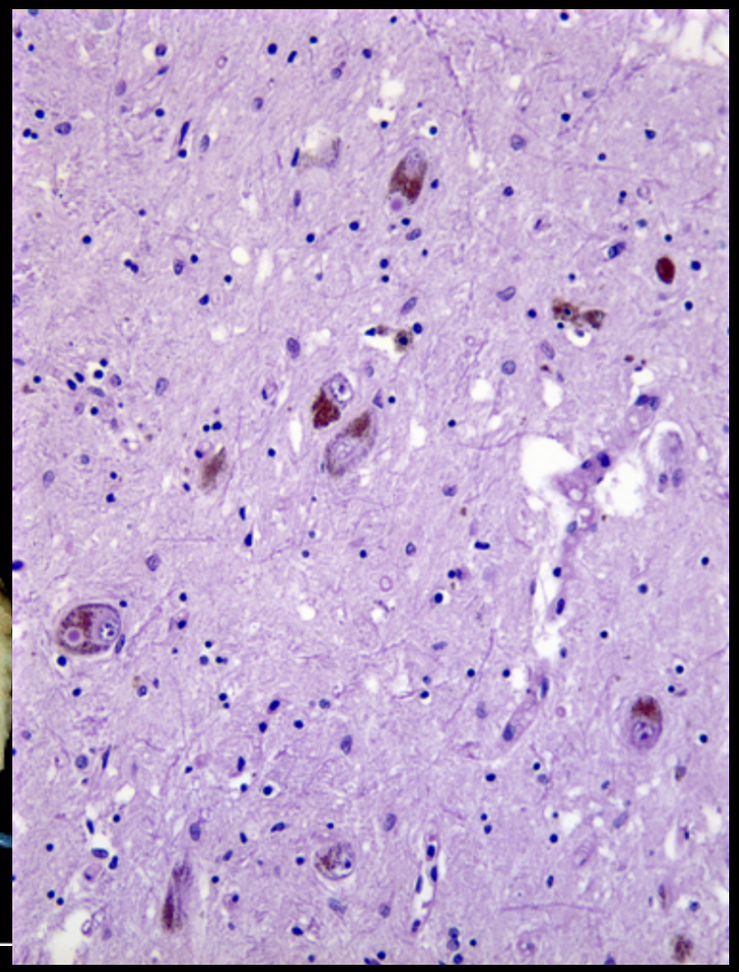

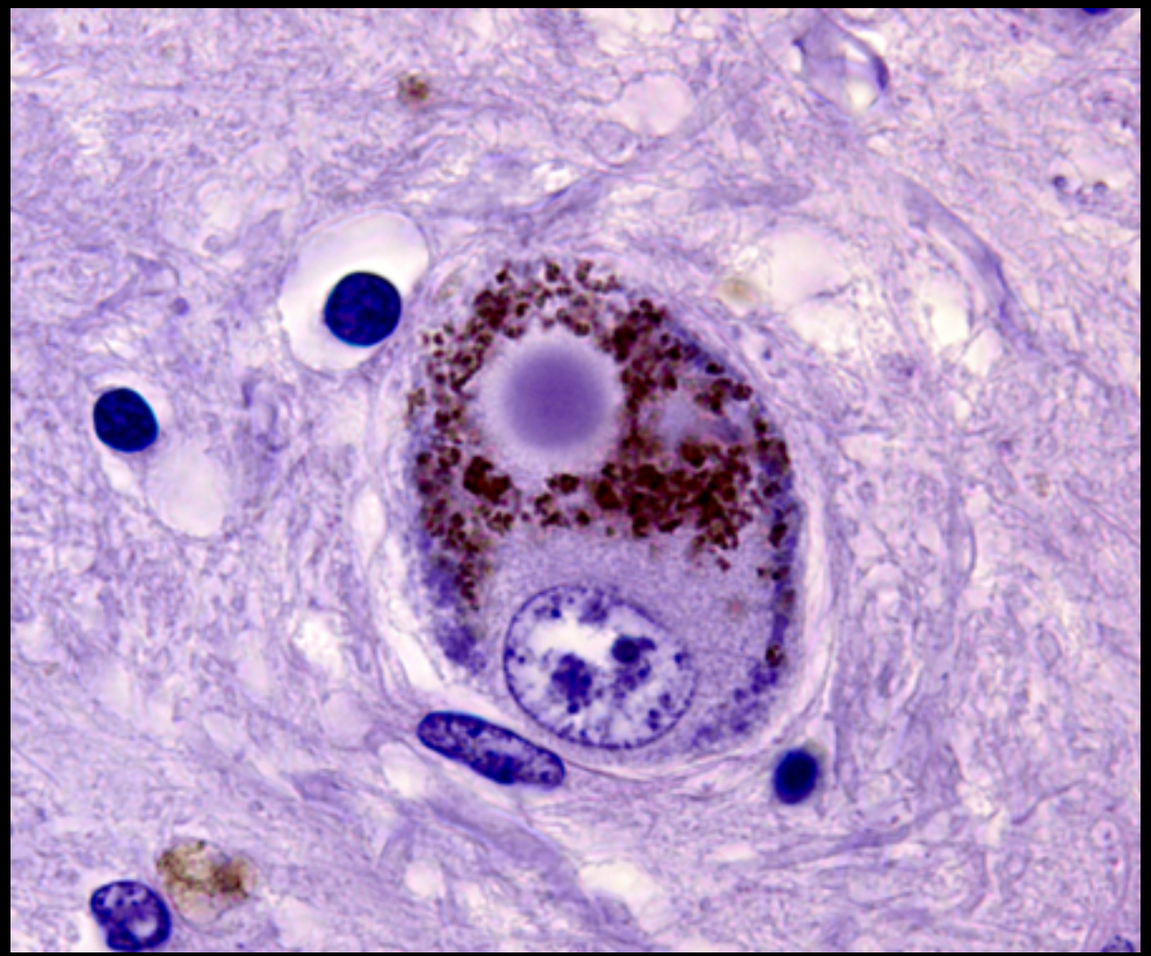

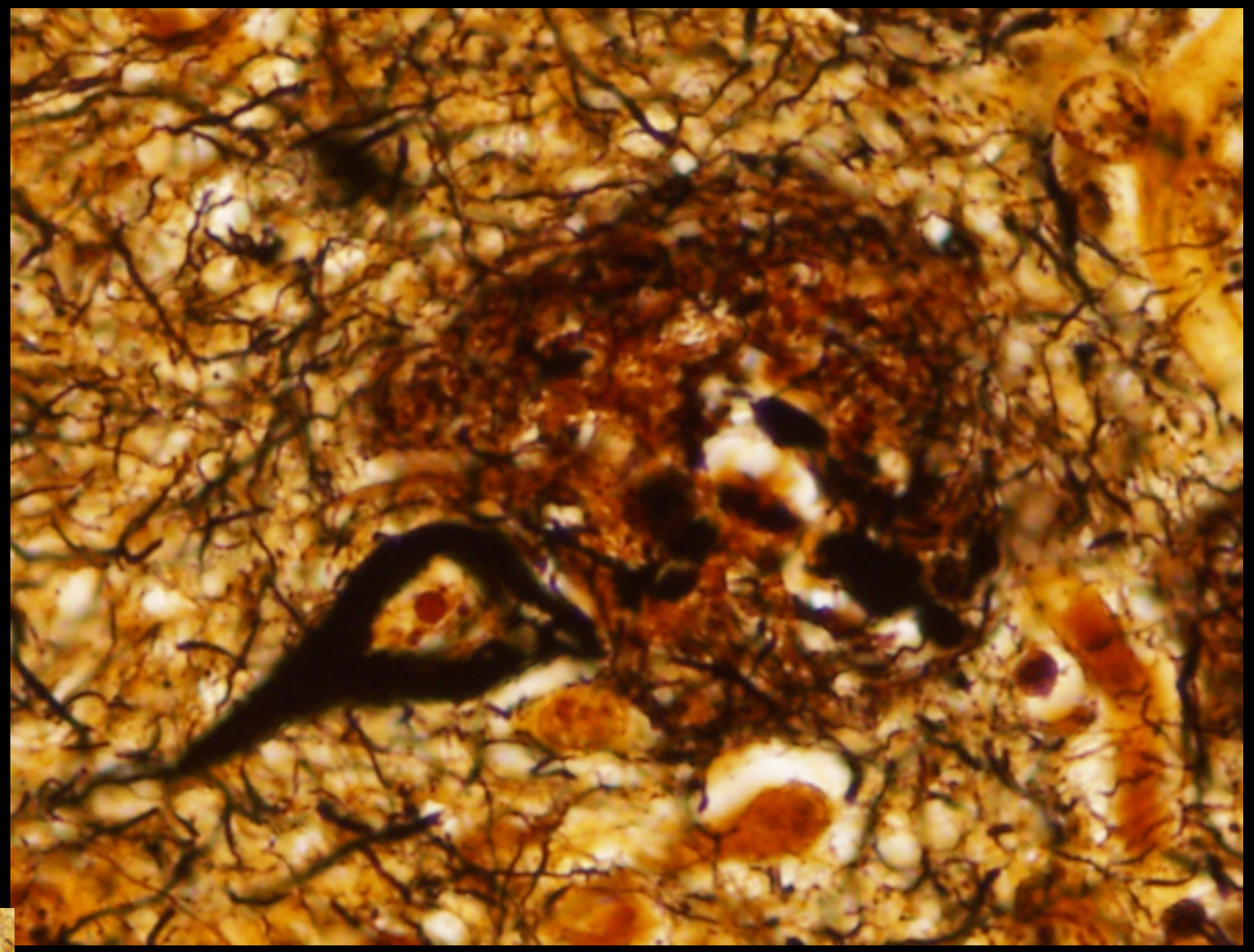

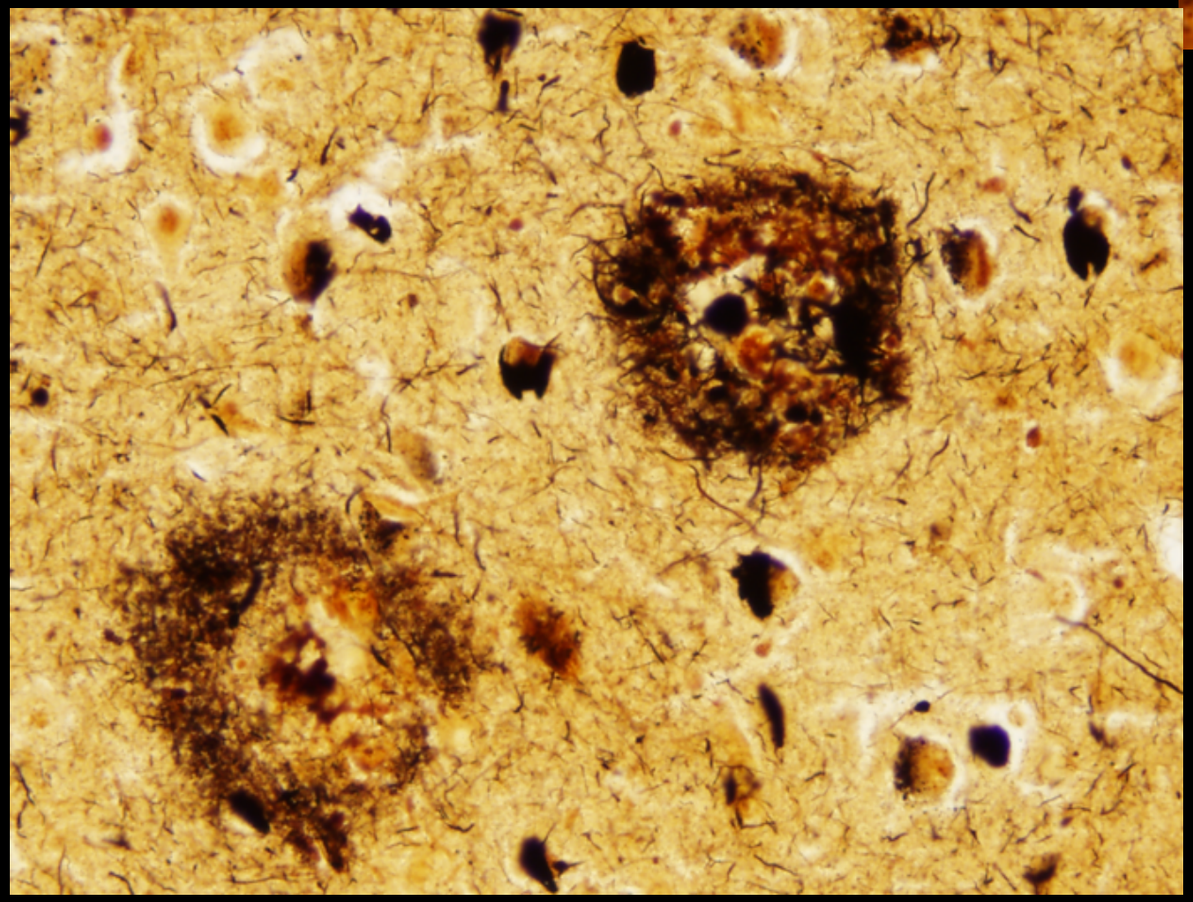

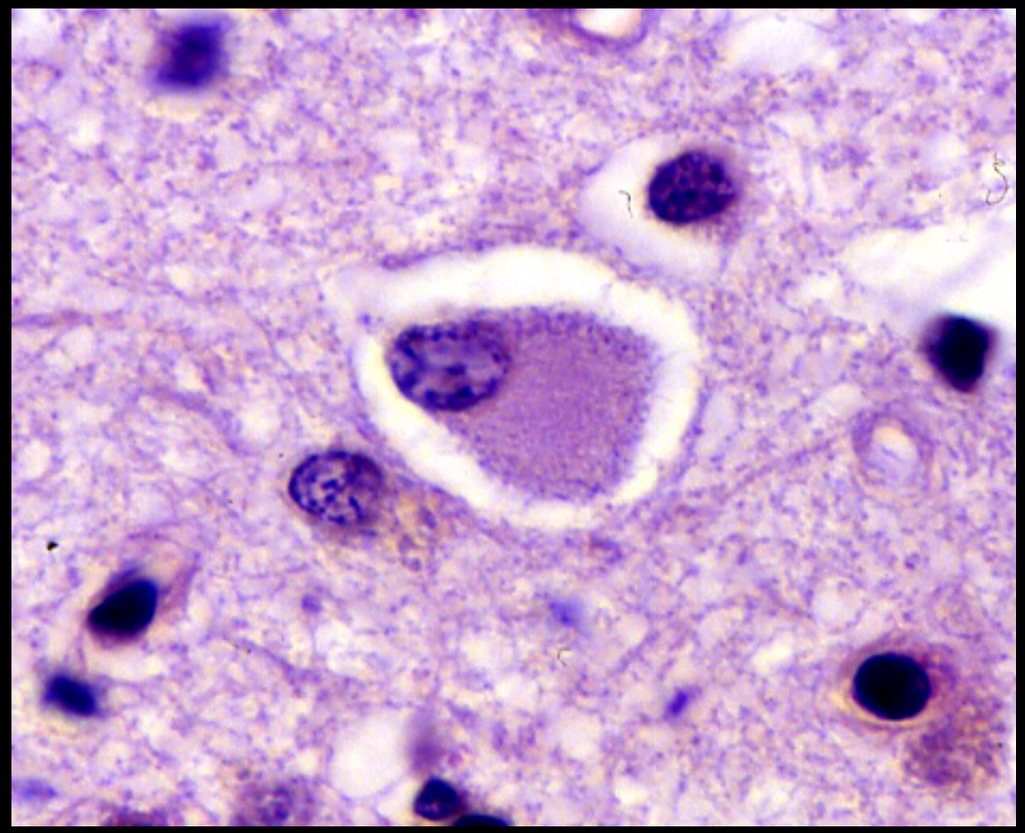

EDEMA CEREBRAL

- AUMENTO DEL VOLUMEN CEREBRAL A EXPENSAS DE H2O
  - VASOGÉNICO
  - CITOTÓXICO
  - INTERSTICIAL
- FRECUENTE COMBINACIONES

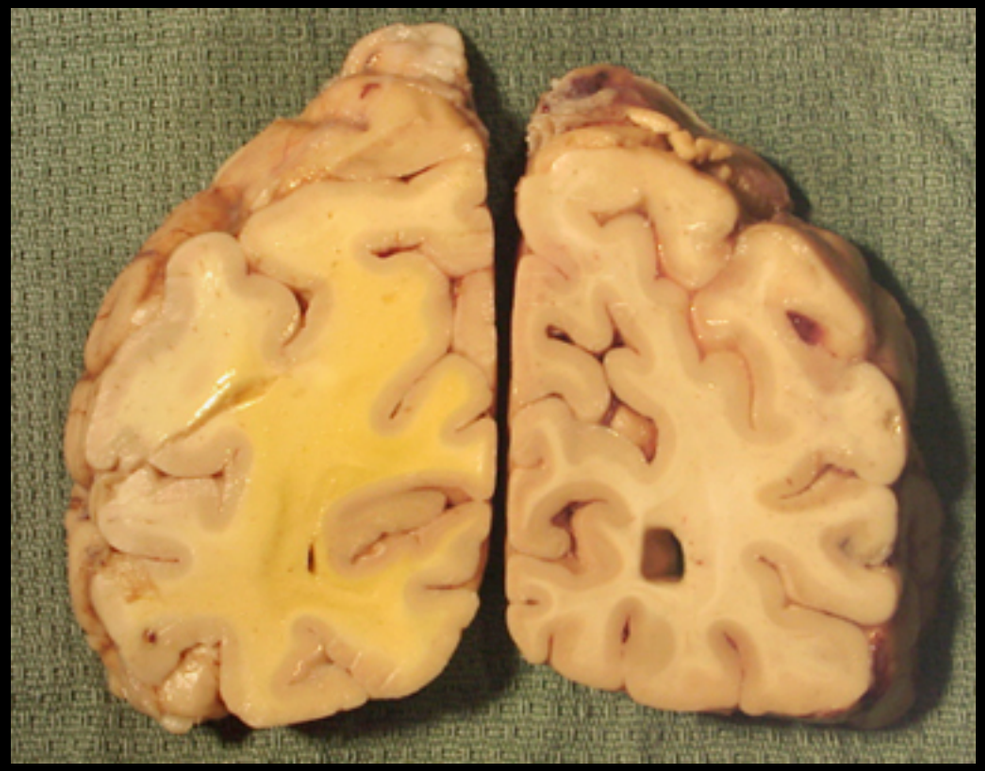

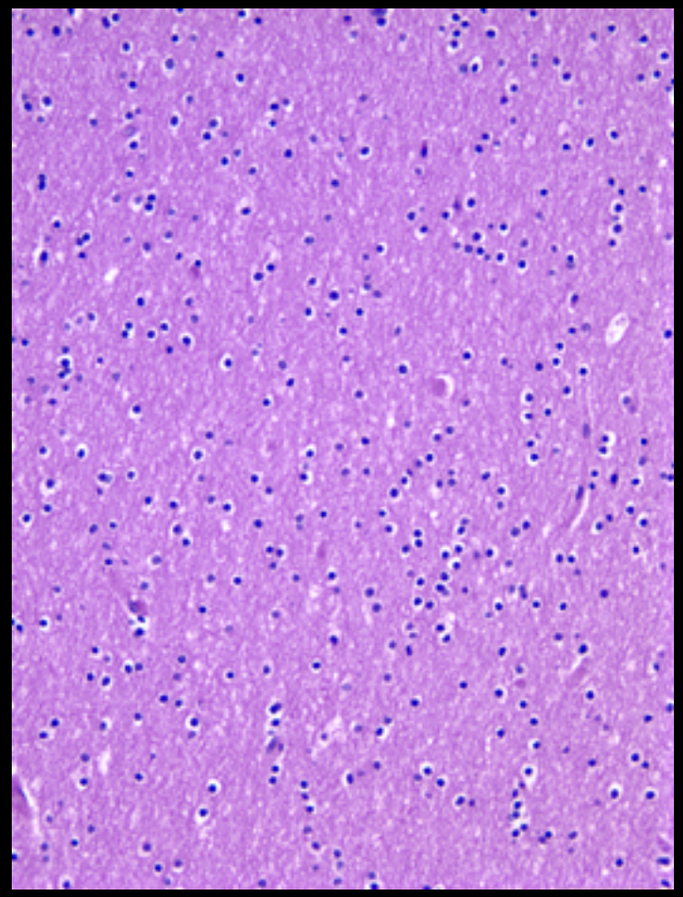

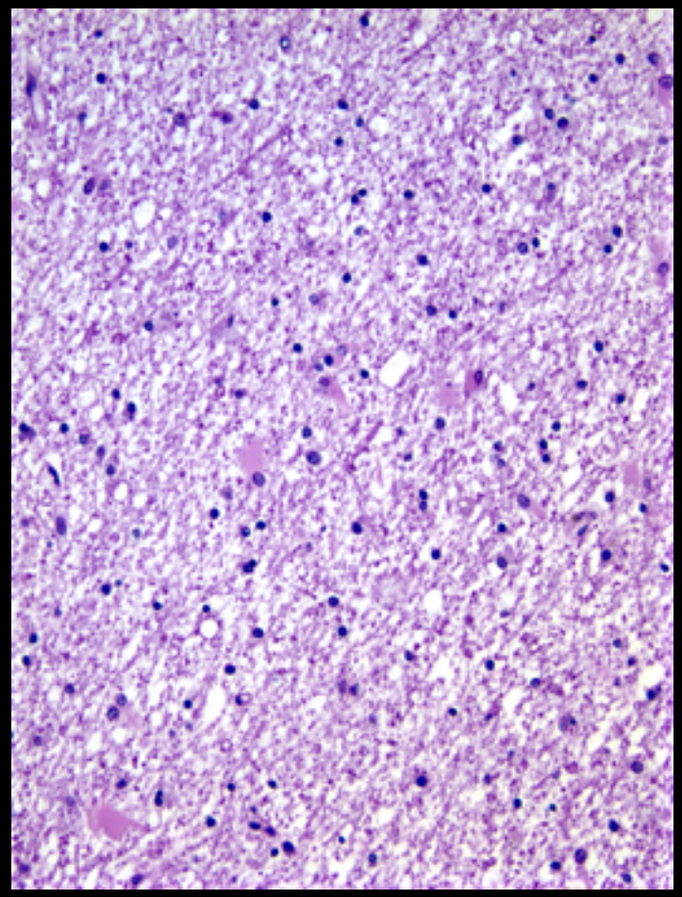

EDEMA VASOGENICO

- MAS COMUN
- INCREMENTO PERMEABILIDAD EN LA BARRERA H-E
    - LX TRAUMATICAS
    - ABSCESOS
    - TUMORES
    - HEMORRAGIAS
    - LX ISQUÉMICAS
- LOCALIZADO EN ESPACIO INTERCELULAR
- RX: AUMENTO INTENSIDAD O INTENSIDAD CON MEDIO DE CONTRASTE

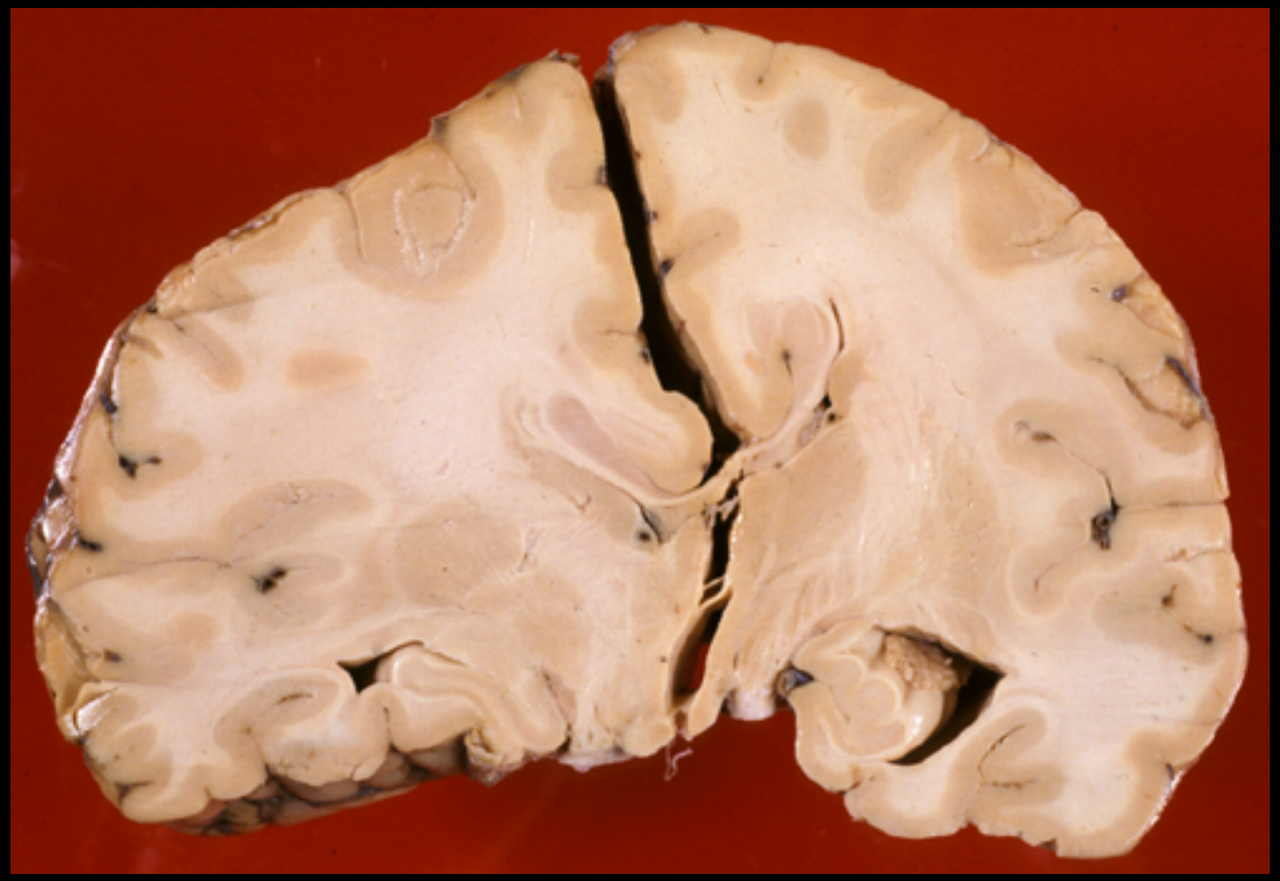

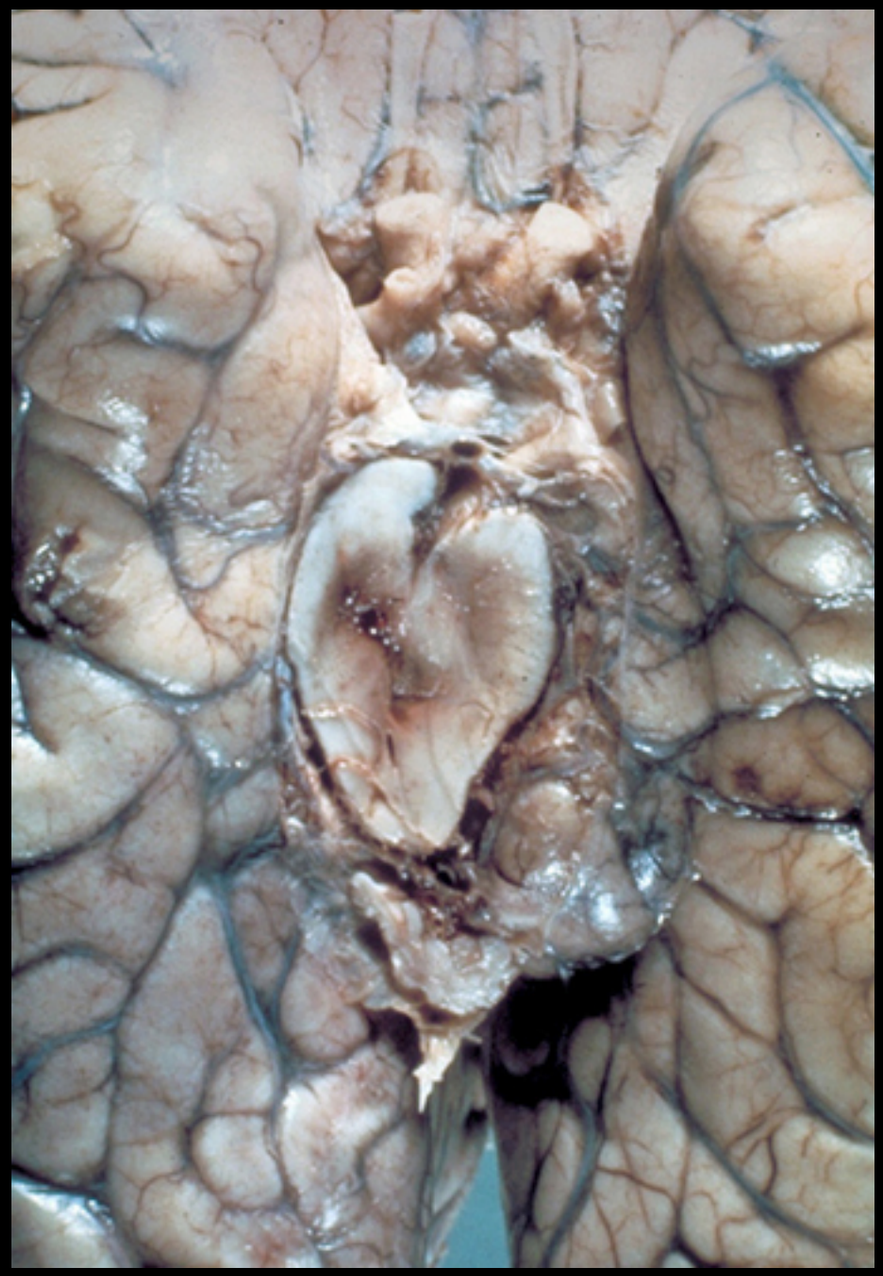

EDEMA CITOTOXICO

- AUMENTO EN LA CANTIDAD DE H_2O EN EL COMPATRTIMIENTO INTRACELULAR
- AUMENTO EN LA CANTIDAD DE SOLUTOS OSMÓTICOS ACTIVOS
- LX HIPÓXICO ISQUÉMICAS falla bomba Na ATP en membrana celular
- Rx sin cambios con medio de contraste

EDEMA INTERSTICIAL O HIDROCEFÁLICO

- ACUMULACION DE LCR EN ESPACIO EXTRACELULAR DE SUSTANCIA BLANCA PERIVENTRICULAR POR HIDROCEFALIA OBSTRUCTIVA.

MACROSCOPIA

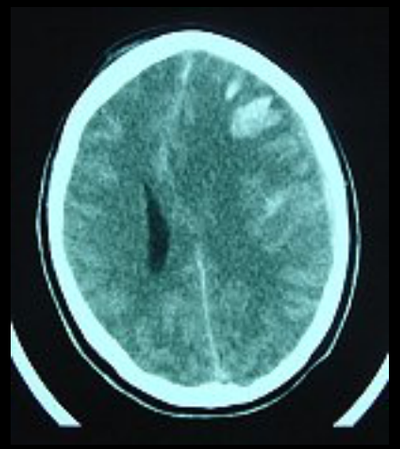

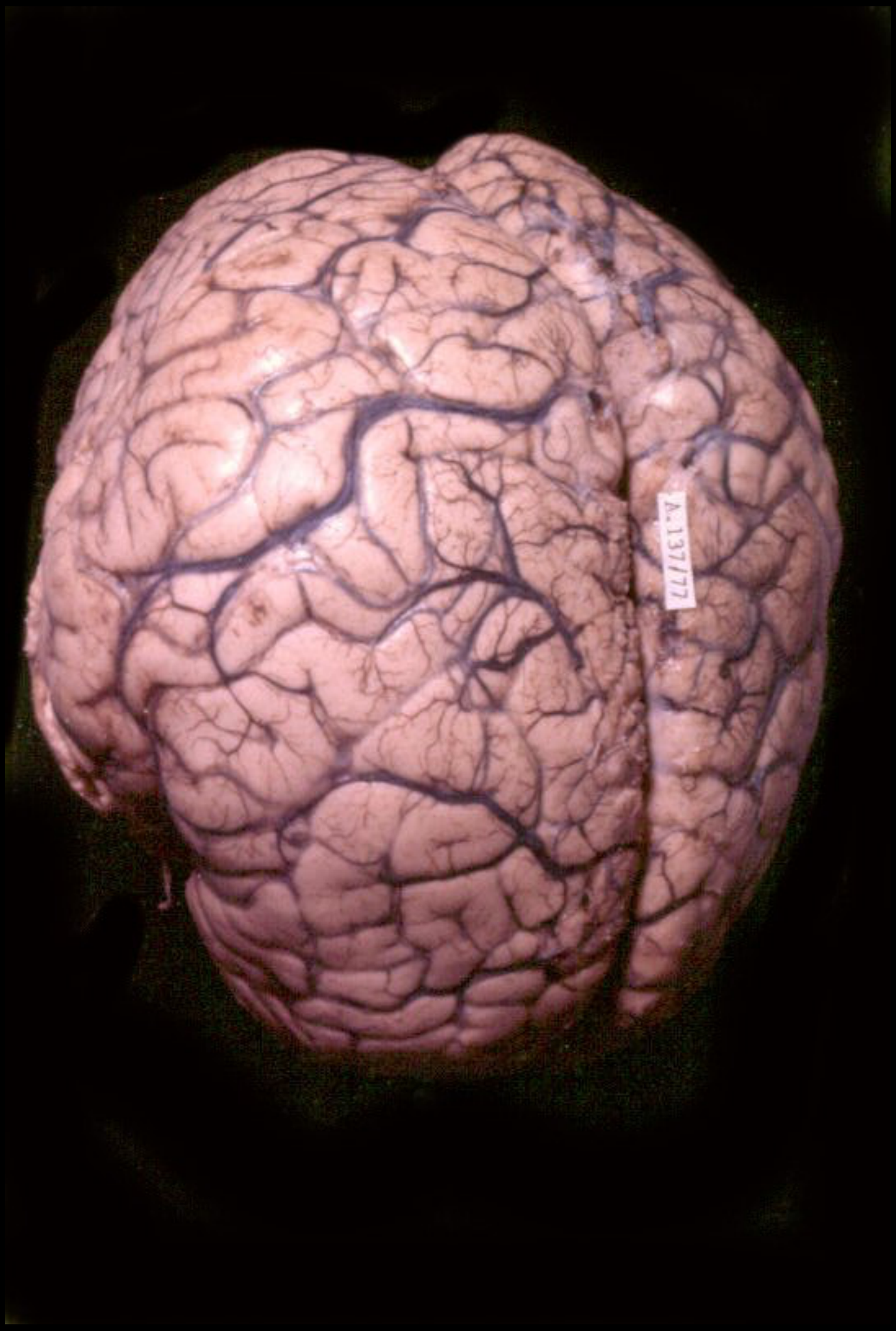
A.137/77

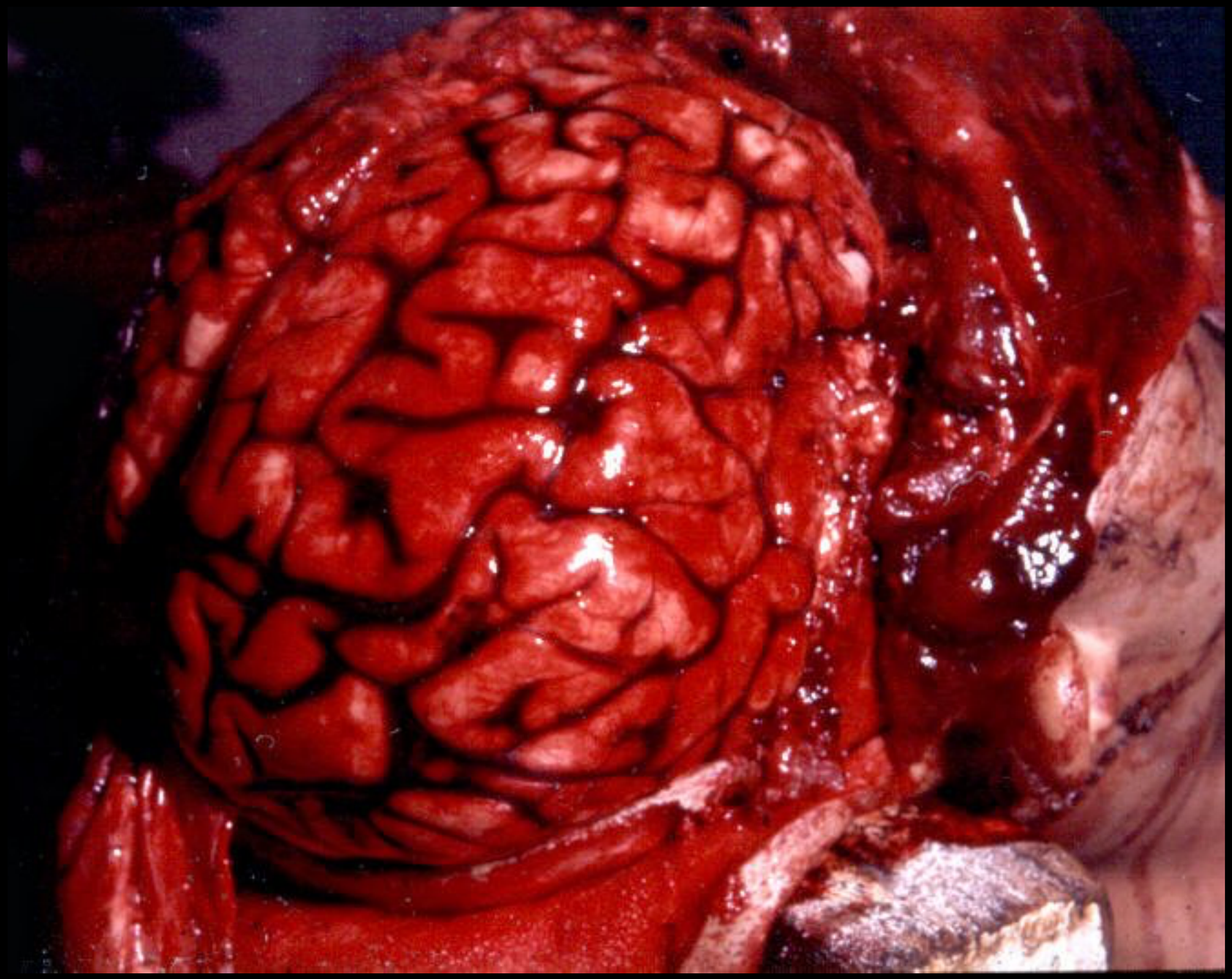

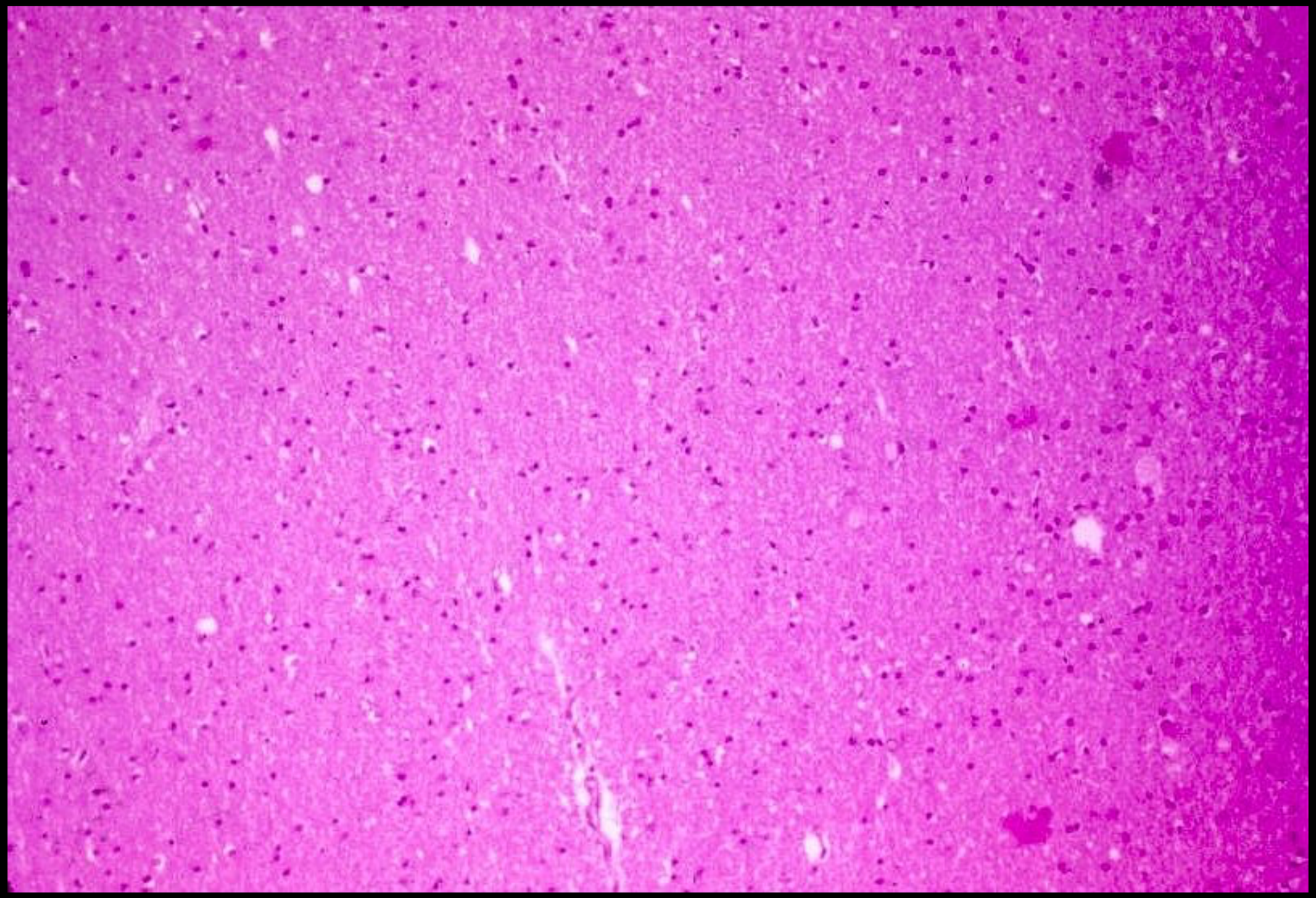

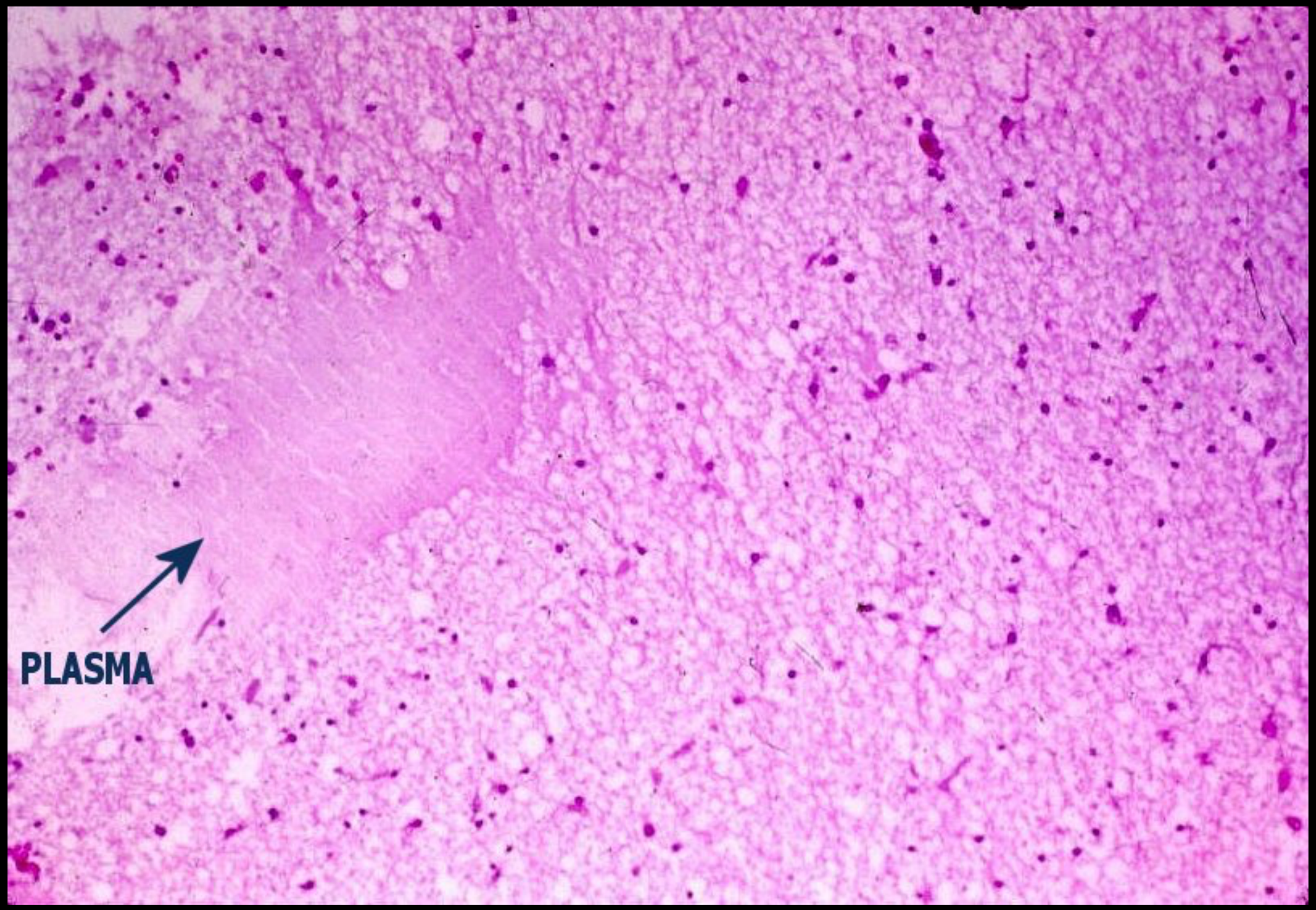
PLASMA

HIDROCEFALIA

- AUMENTO ANL. EN EL VOL. IC DE LCR
- ASOCIADO A DILATACION VENTRICULAR
- ALTERACION EN PRODUCCION REABSORCION

HIDROCEFALIA

- NO COMUNICANTE (DENTRO DE VENTRICULOS)
- COMUNICANTE (espacio SA)
- ASOCIADA A AUMENTO DE HTIC

13 14 15 16 17 18 19 20 21 22 23 24 25 26 27 28 29 30 31

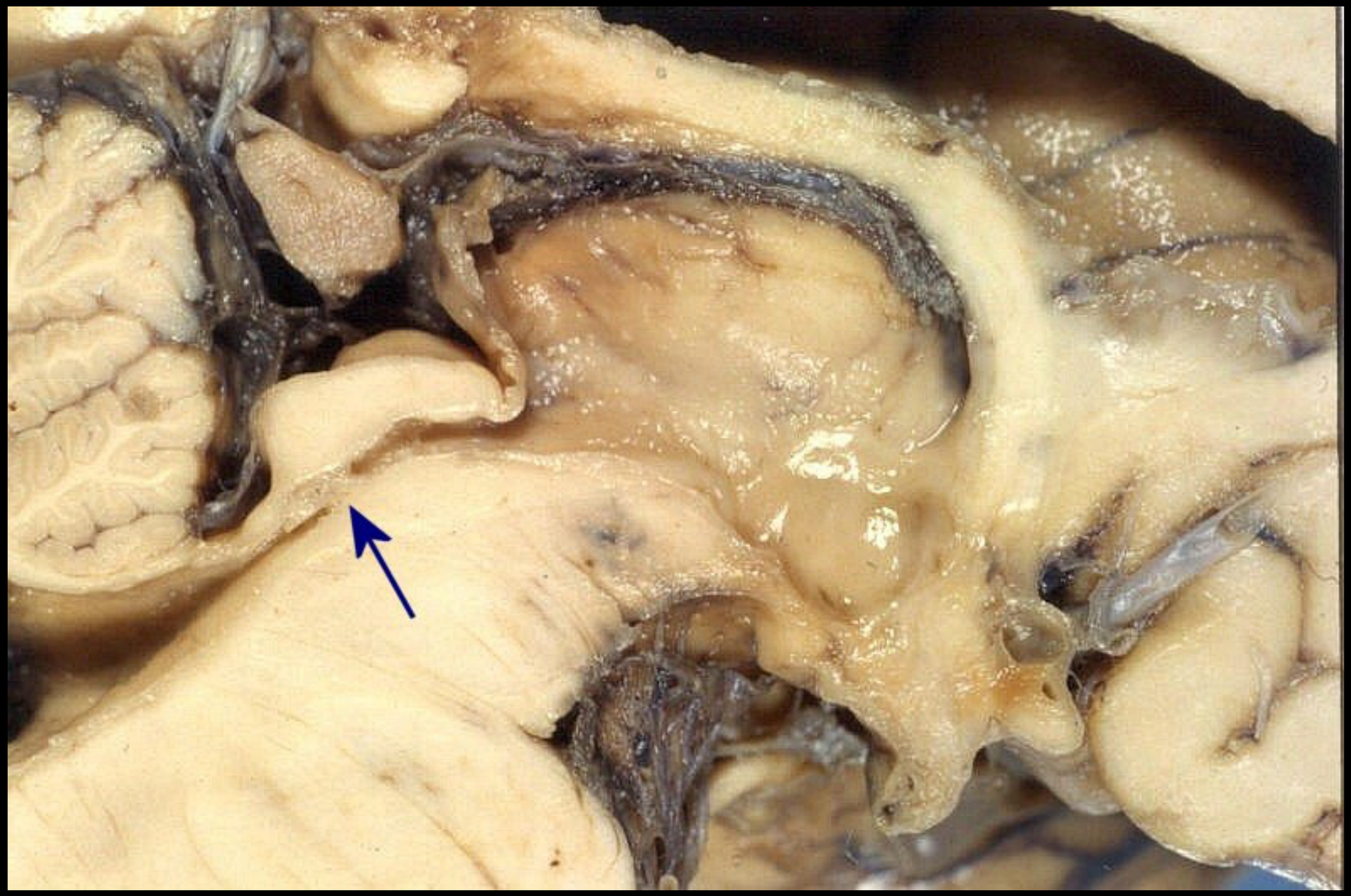

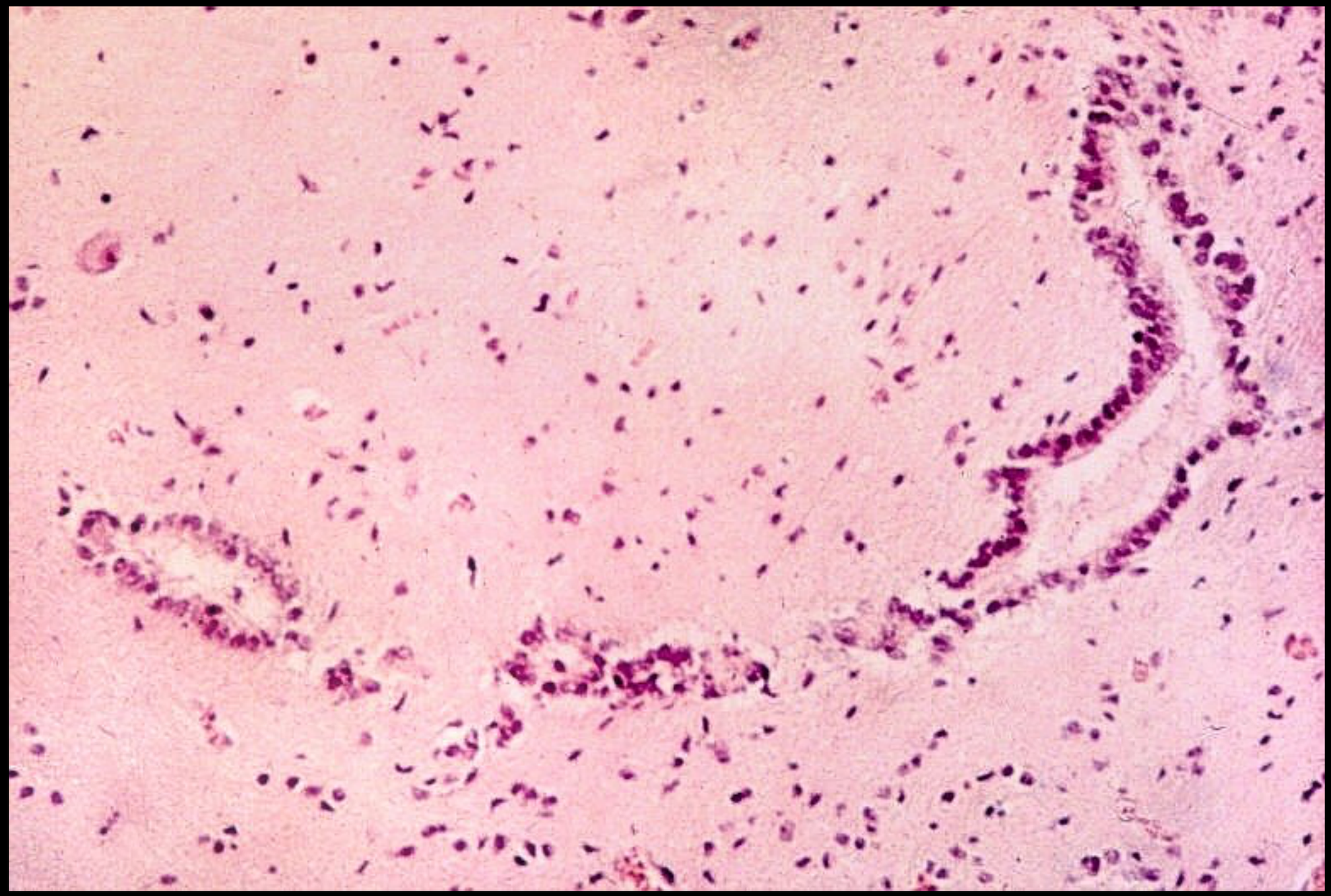

HIDROCEFALIA

ALTERACIONES:

- DILATACION VENTRICULAR
- EDEMA INTERSTICIAL
- DISMINUCION DEL VOLUMEN DE SUST BLANCA
- PATRON POLIMICROGIRICO DE CIRCUNVOLUCIONES
- RUPTURA DEL SEPTUM PELLUCIDUM (GRANULACIONES EPENDIMARIAS)

- AUMENTO COMPENSATORIO DE LA MASA ENCEFALICA EN ABRUPTA HT IC
- RESULTADO HERNIAS CEREBRALES
- ISQUEMIA POR COMPRESION DE ARTERIAS CEREBRALES

HERNIAS CEREBRALES SUPRATENTORIALES

- HERNIA DEL CÍNGULO O SUBFALCINA.

- PASO DE LA CIRCUNVOLUCION DEL CÍNGULO AL HEMISFERIO CONTRALATERAL DEBAJO DE LA HOZ.

- ART. CEREBRALES ANTERIORES

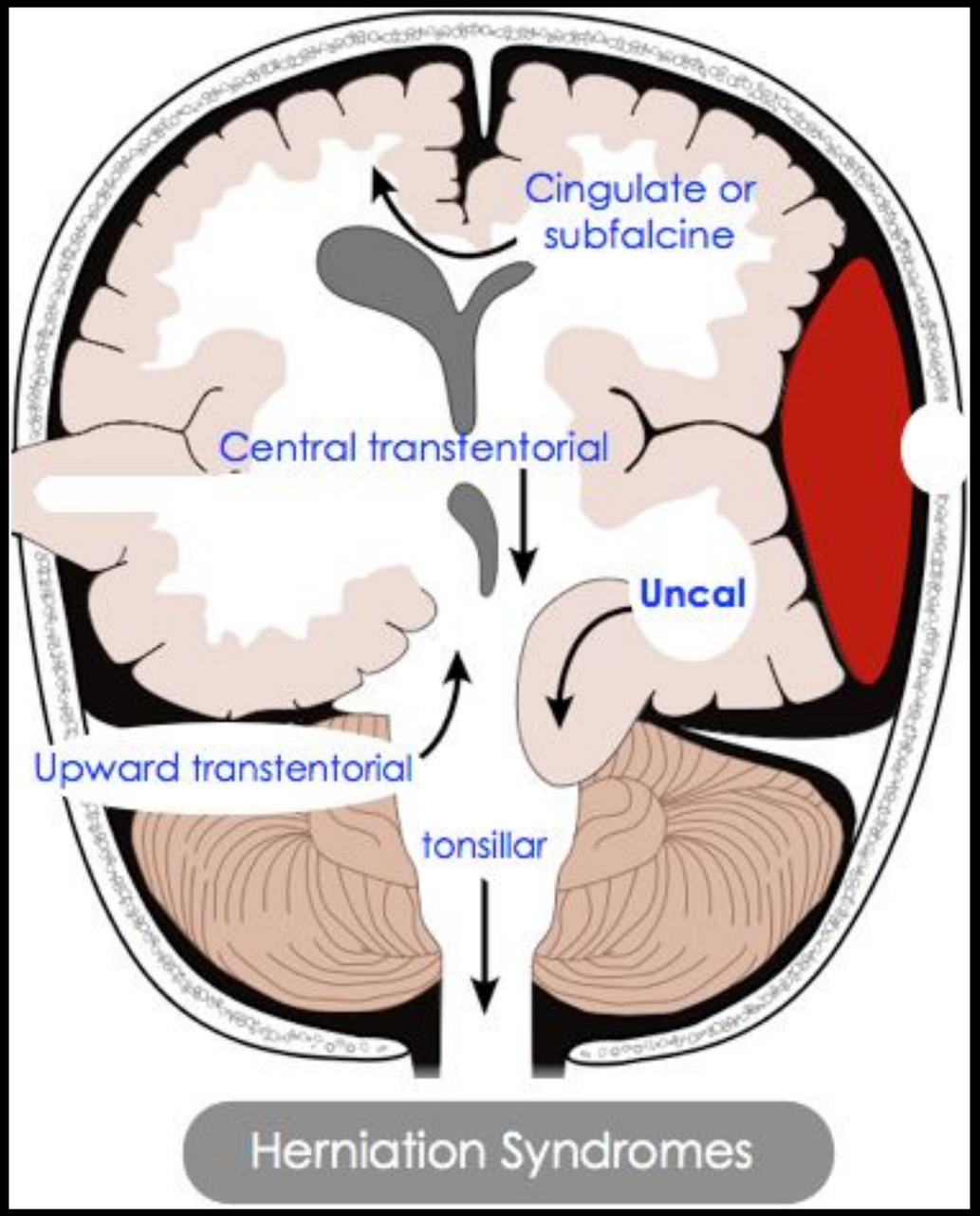

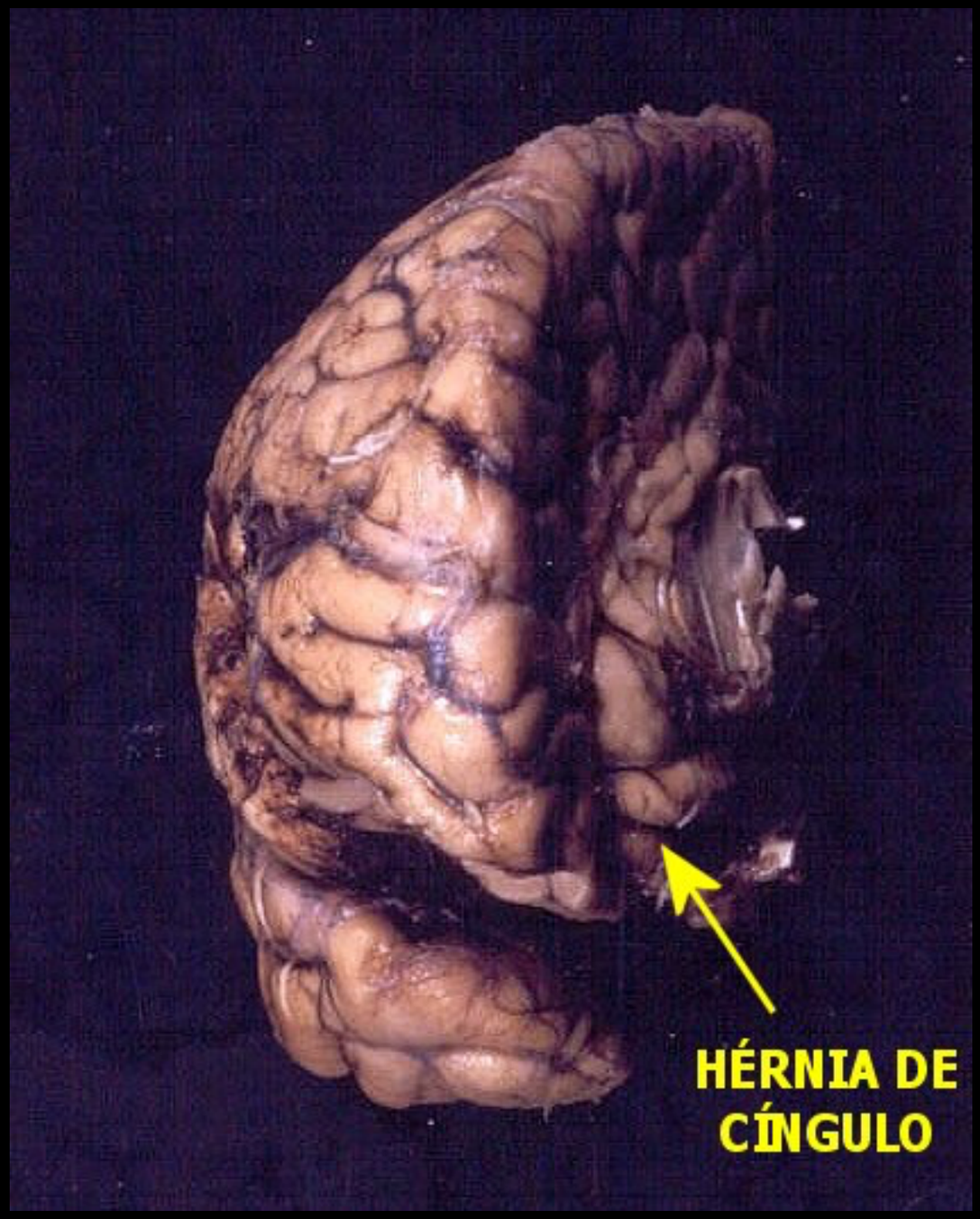
HÉRNIA DE
CÍNGULO

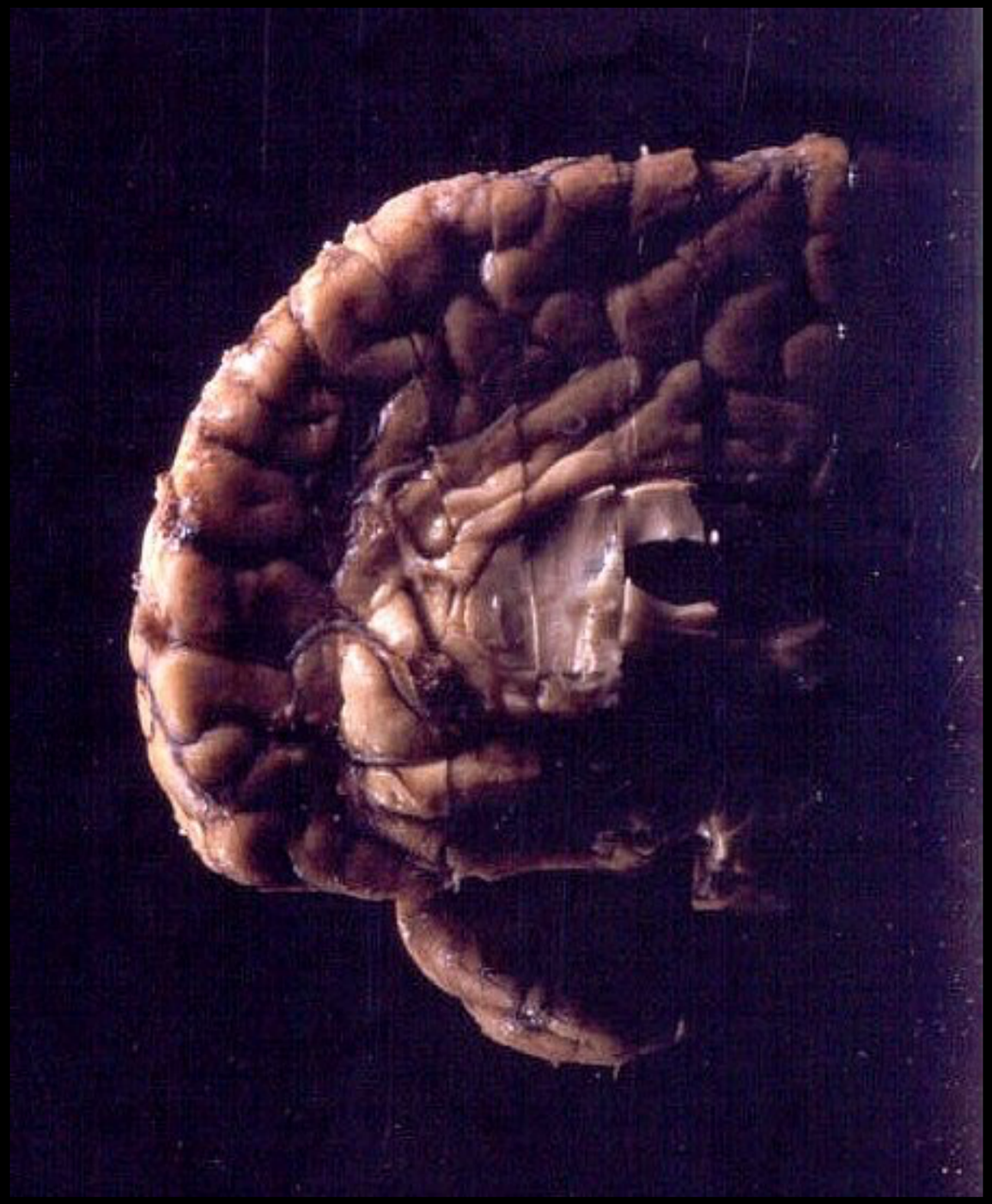

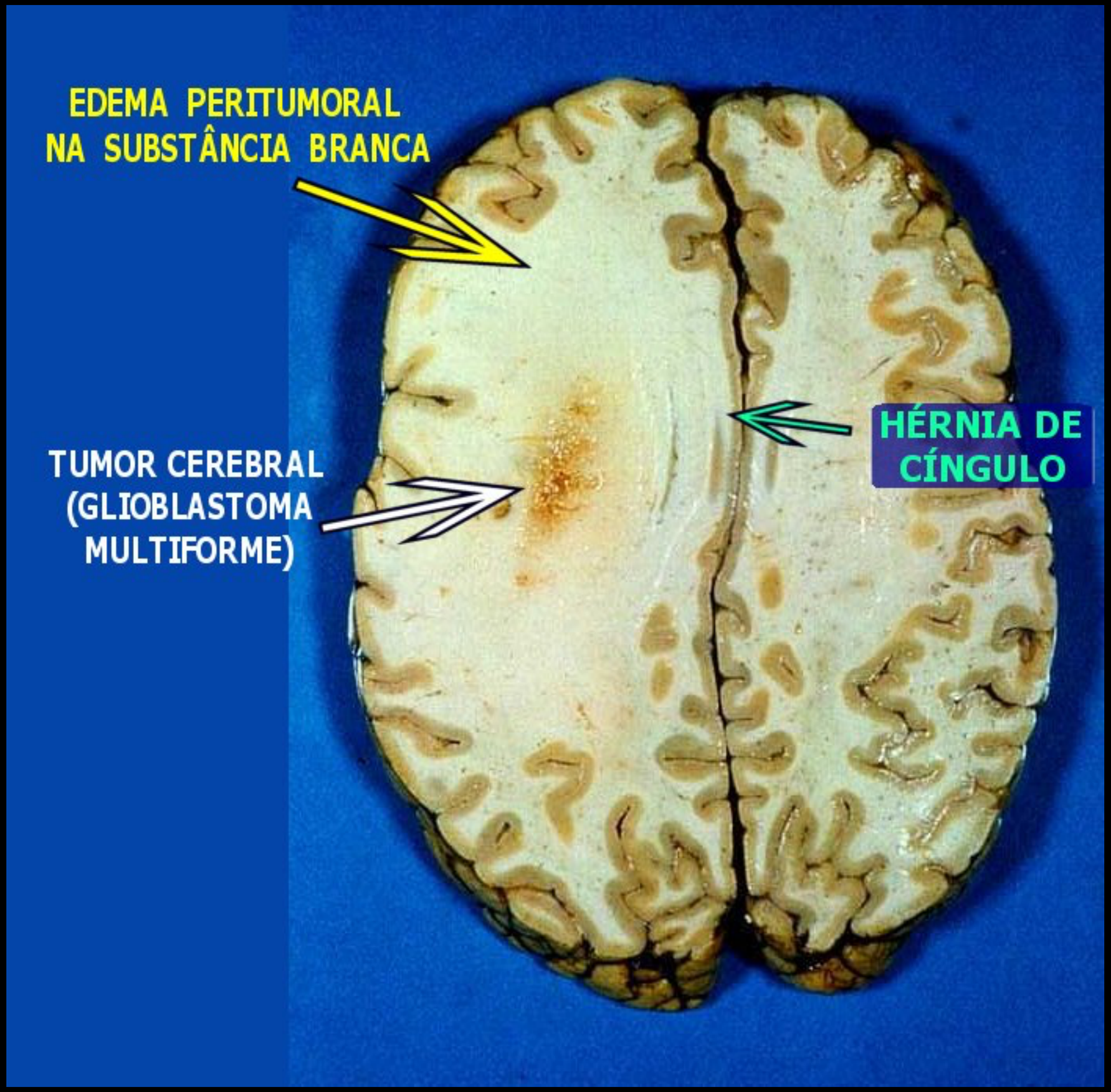
EDEMA PERITUMORAL
NA SUBSTÂNCIA BRANCA
TUMOR CEREBRAL
(GLIOBLASTOMA
MULTIFORME)
HÉRNIA DE
CÍNGULO

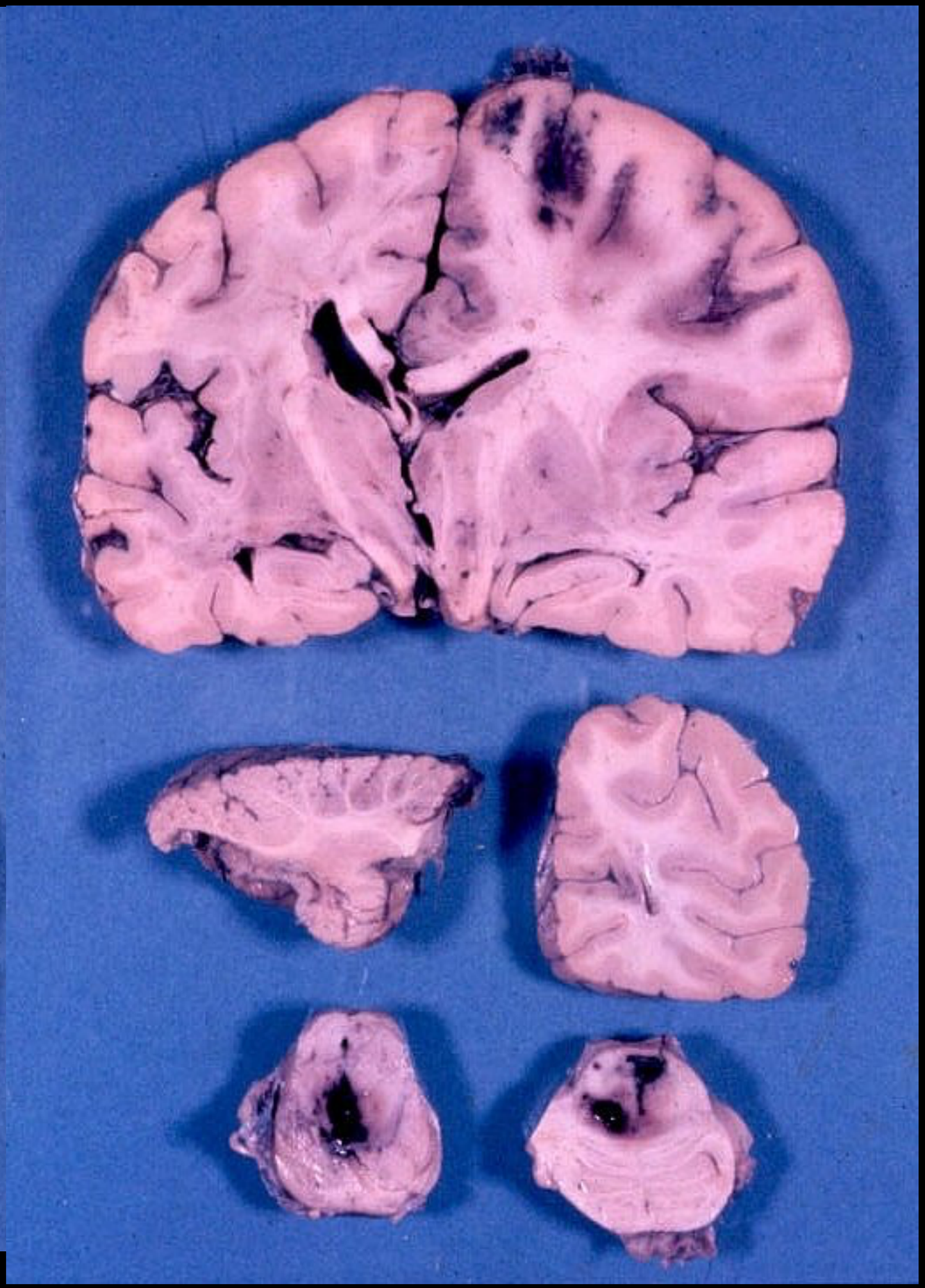

HERNIAS CEREBRALES SUPRATENTORIALES

- HERNIA DE LA 5ª CIRCUNVOLUCIÓN TEMPORAL (GIRO HIPOCAMPICO) DENTRO DE LA INCISURA DE LA TIENDA. COMPRESION Y ESTIRAMIENTO DE PARES CRANEALES

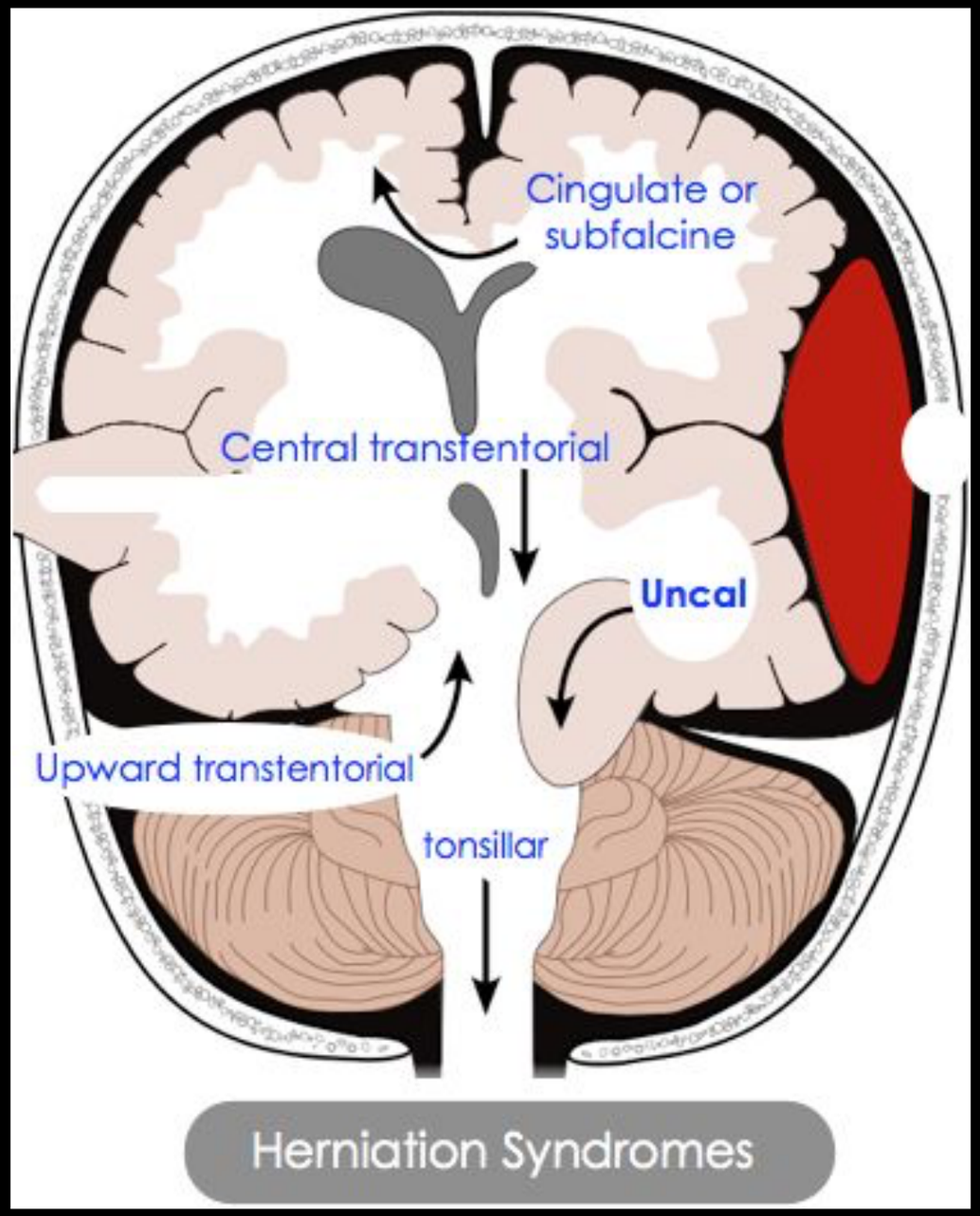

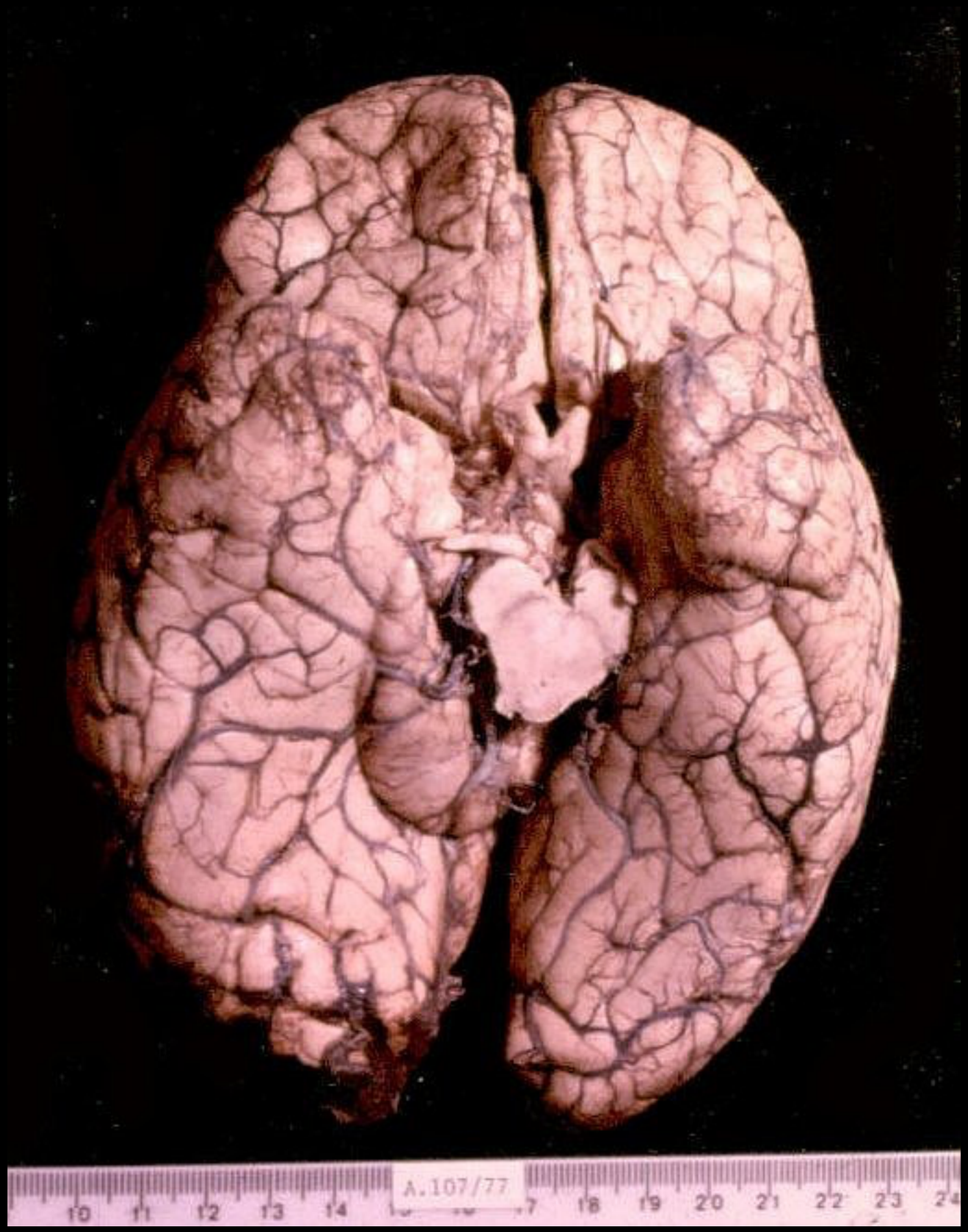
A.107/77

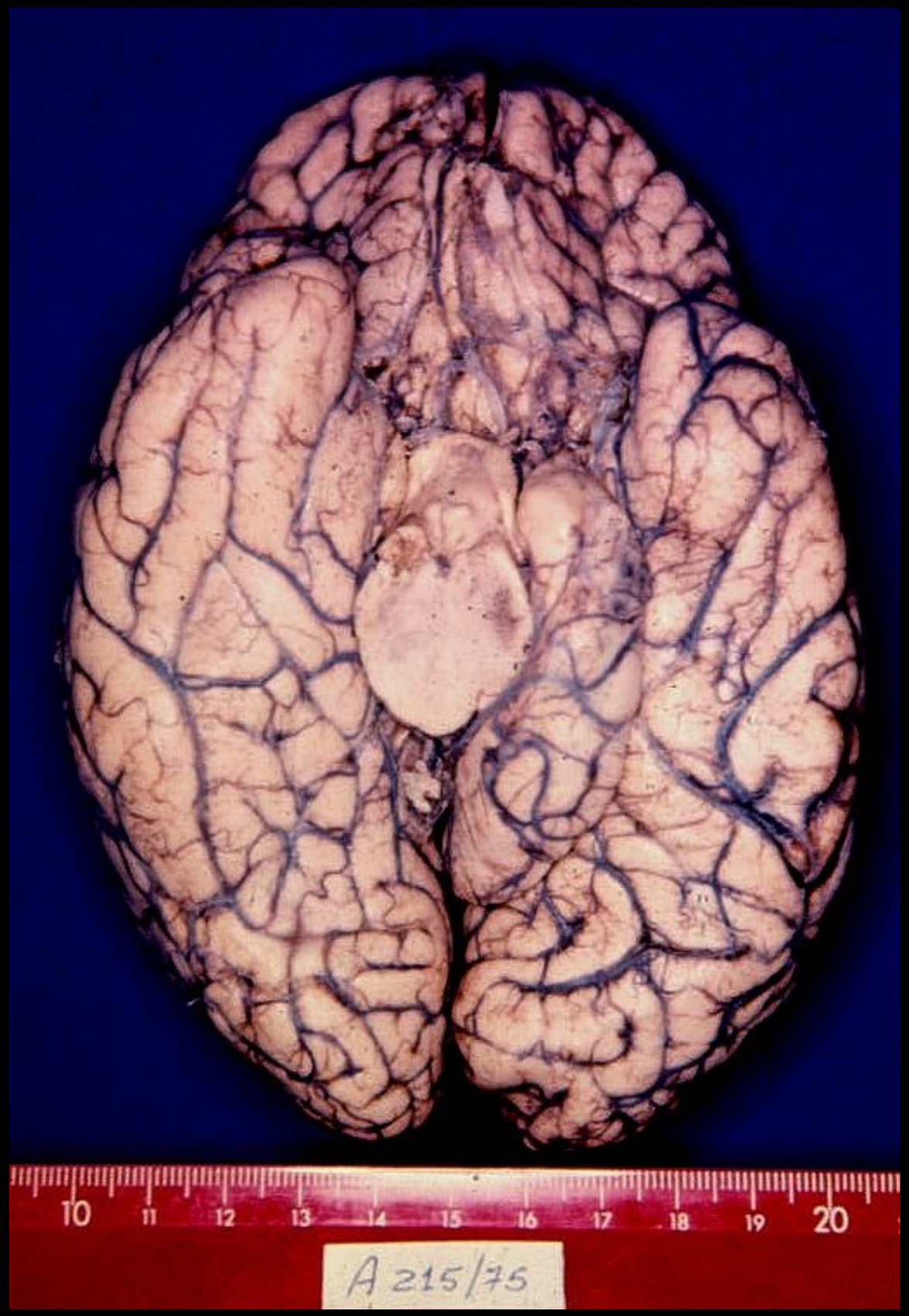
A 215/75

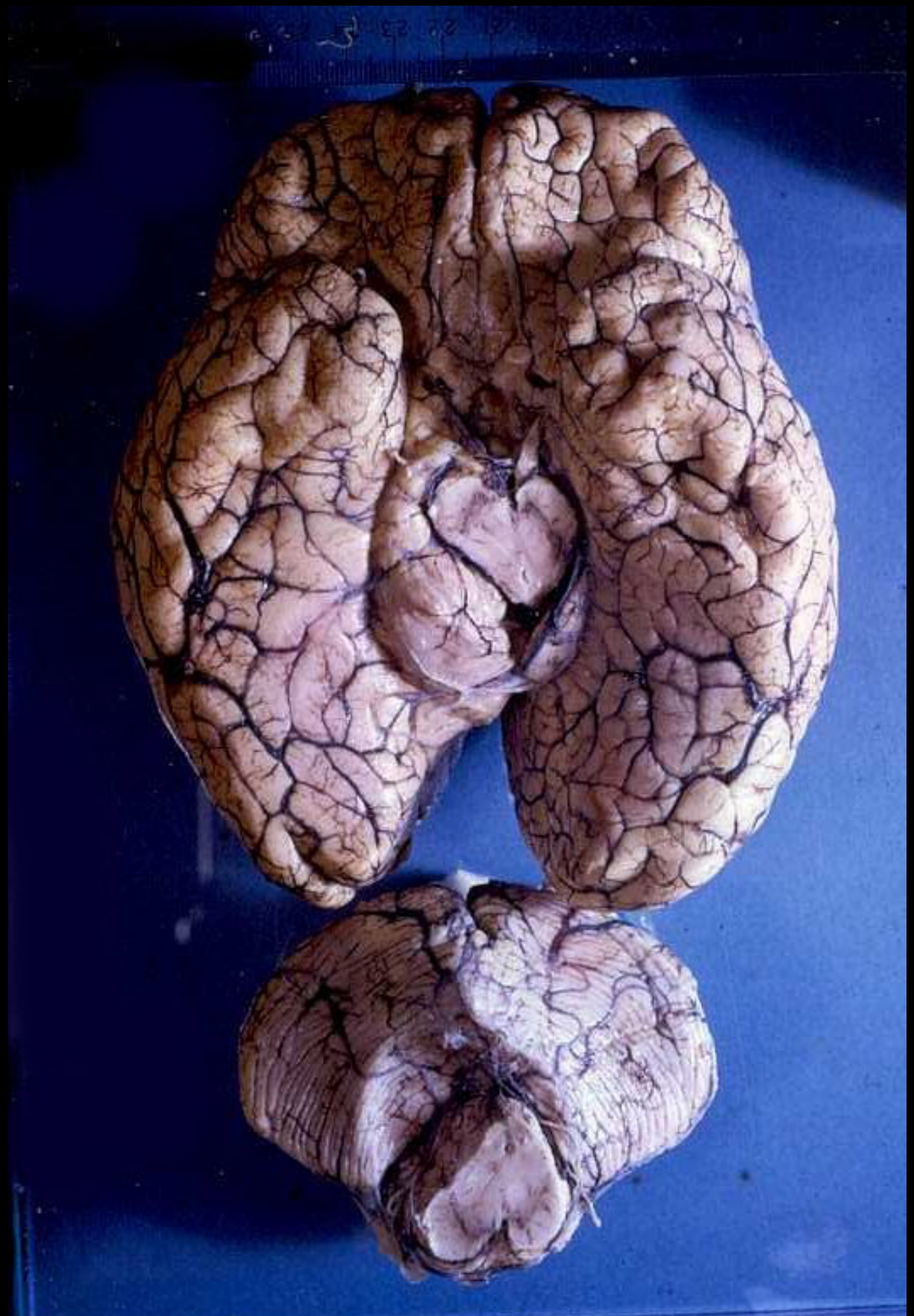

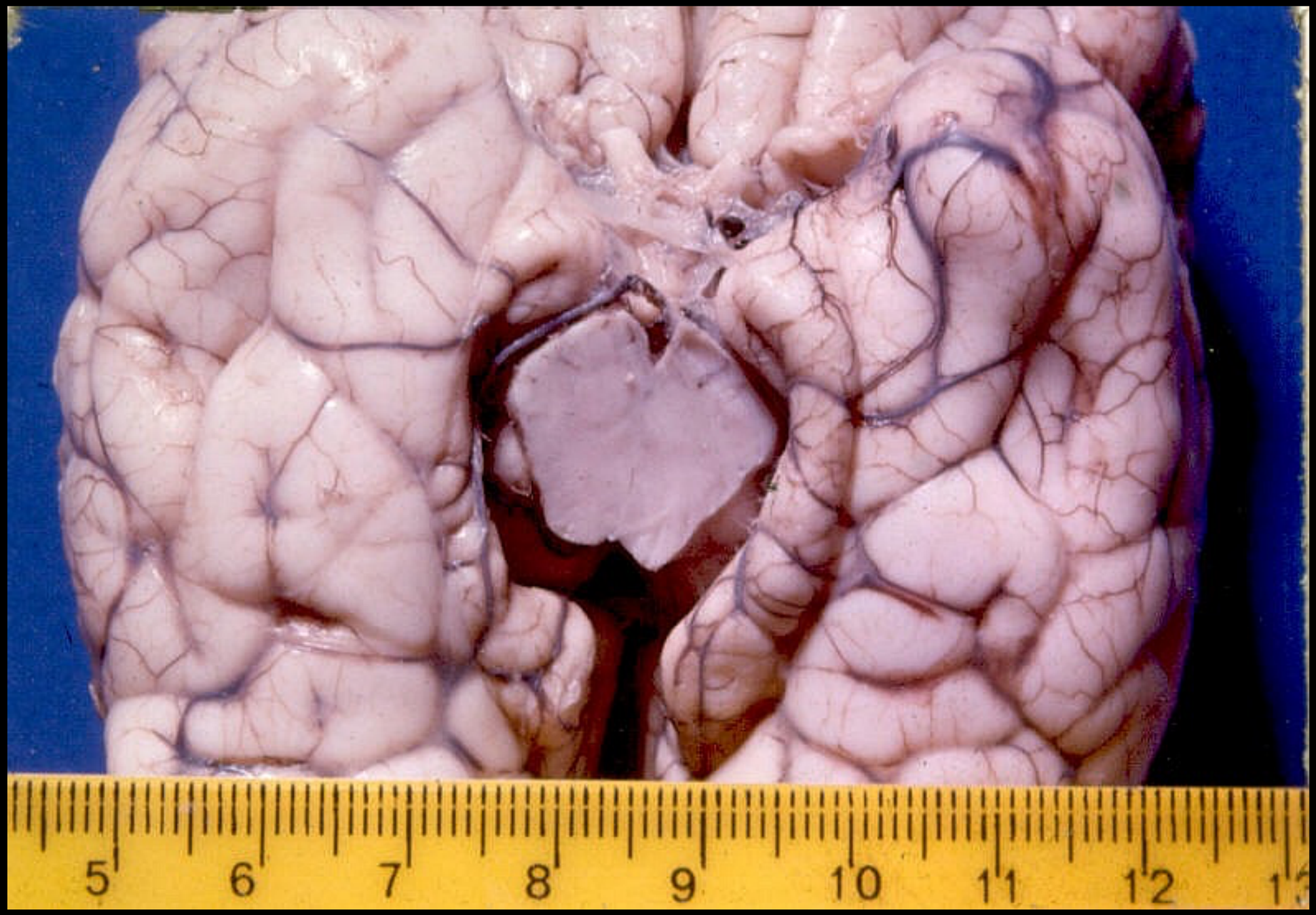
5
6
7
8
9
10
11
12

HERNIAS CEREBRALES SUPRATENTORIALES

- DESPLAZAMIENTO LATERALDE LAS ESTRUCTURAS DIENCEFALICAS. ALTERACION DEL ESTADO DE ALERTA
-

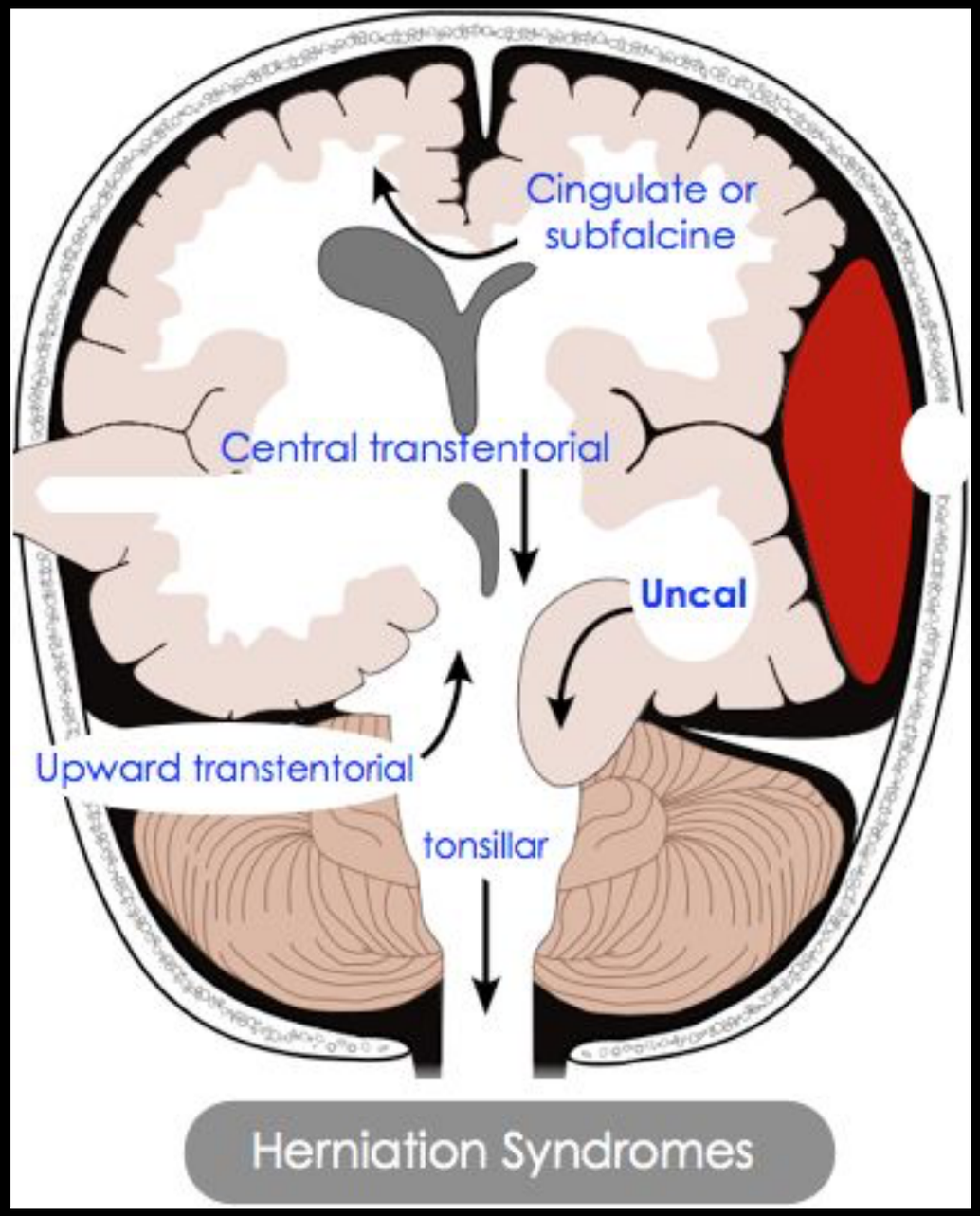

HERNIAS CEREBRALES SUPRATENTORIALES

- DIENCEFÁLICA CENTRAL. DIENCÉFALO AL COMPARTIMIENTO INFRATENTORIAL A TRAVÉS DE LA INCISURA DE LA TIENDA

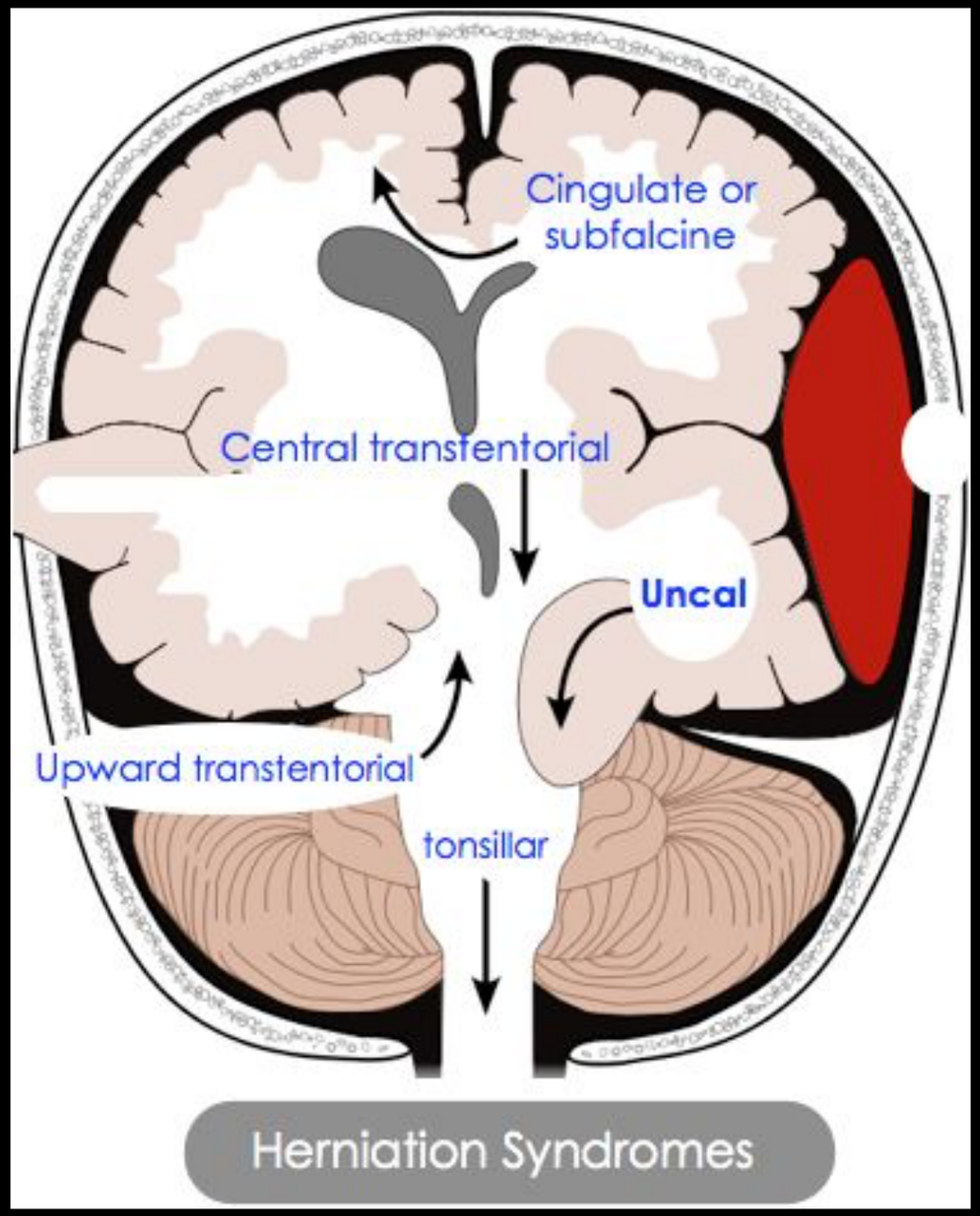

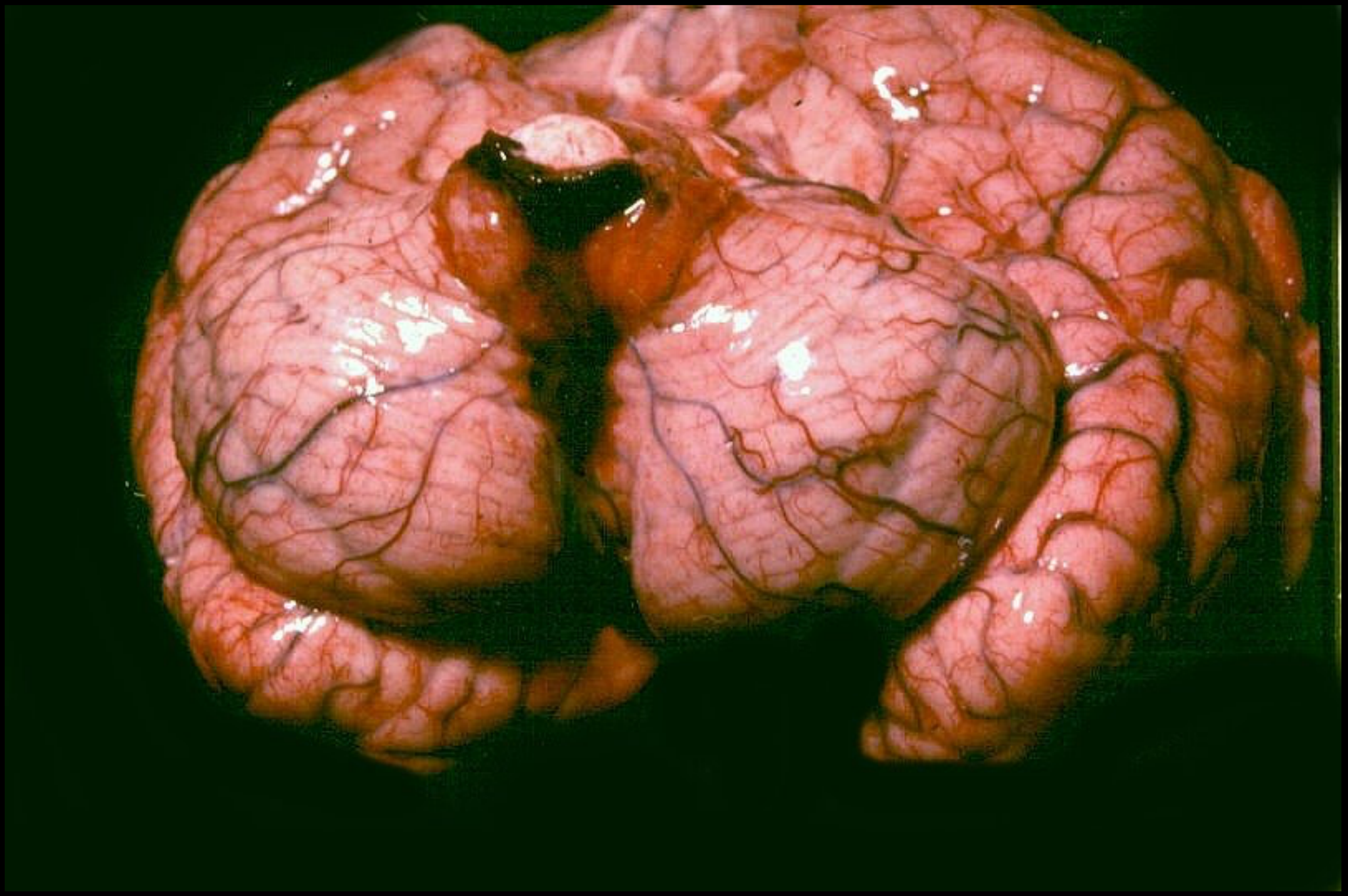

A. 180/77

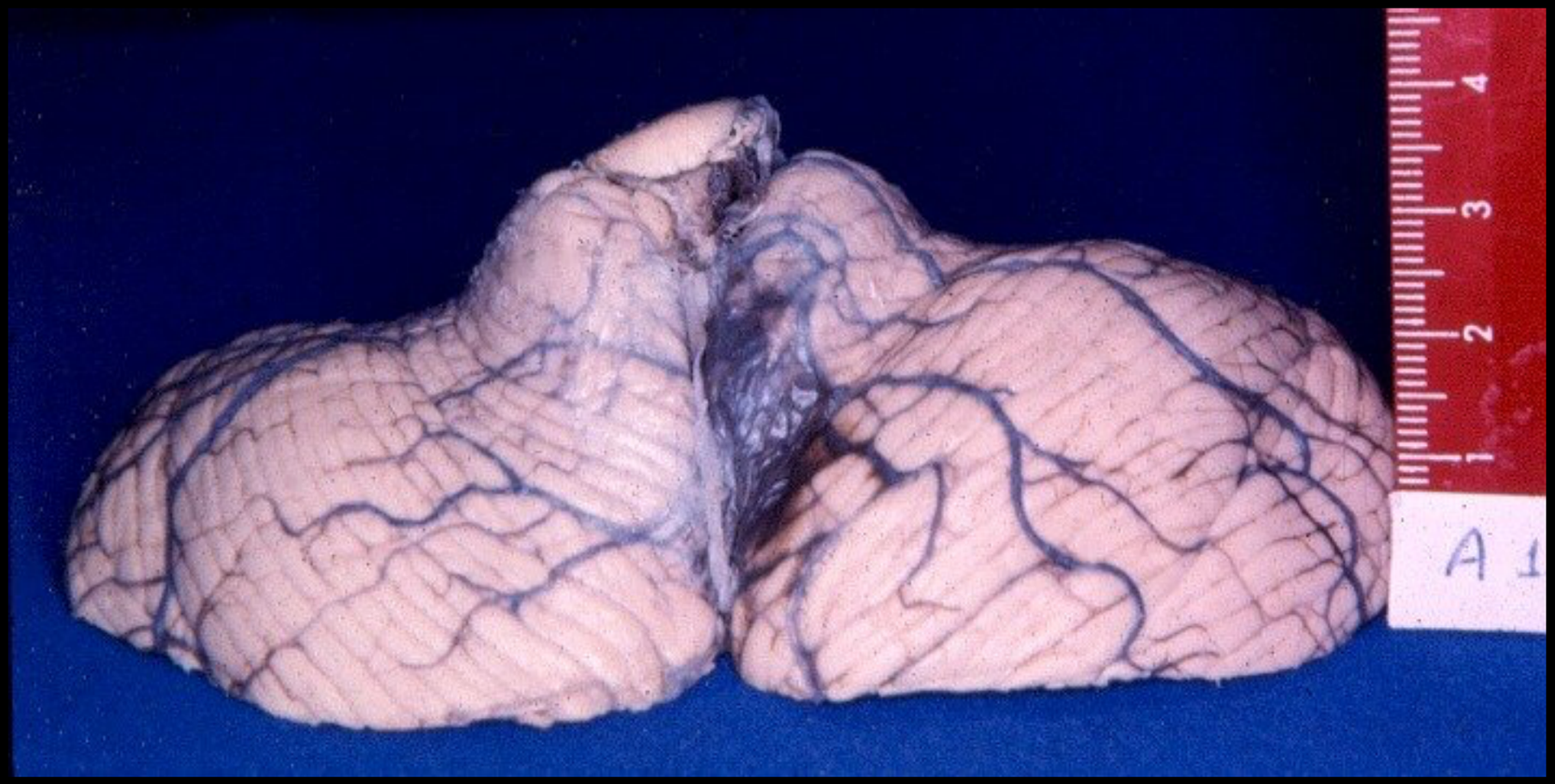
1
2
3
4
A 1

EVC

- INFARTOS CEREBRALES
- INFARTOS ARTERIALES PÁLIDOS
- INFARTOS ARTERIALES HEMORRÁGICOS
- INFARTOS POR TROMBOSIS VENOSA
- HEMORRAGIAS IC ESPONTÁNEAS (NO TX)
- HEMORRAGIAS INTRAPARENQUIMATOSAS
- HEMORRAGIAS ASOCIADAS A HTA
- LACUNAS
- LEUCONECEFALOPATÍA ARTERIOPATICA (ENF. BINSWAGNER)
- ARTERIOPATIA CEREBRAL AMILOIDE
- MALFORMACIONES VASCULARES
- MALFORMACIONES ARTERIOVENOSAS
- HEMANGIOMAS VEOSOS O CAVERNOSOS
- TELANGIECTASIAS CAPILARES

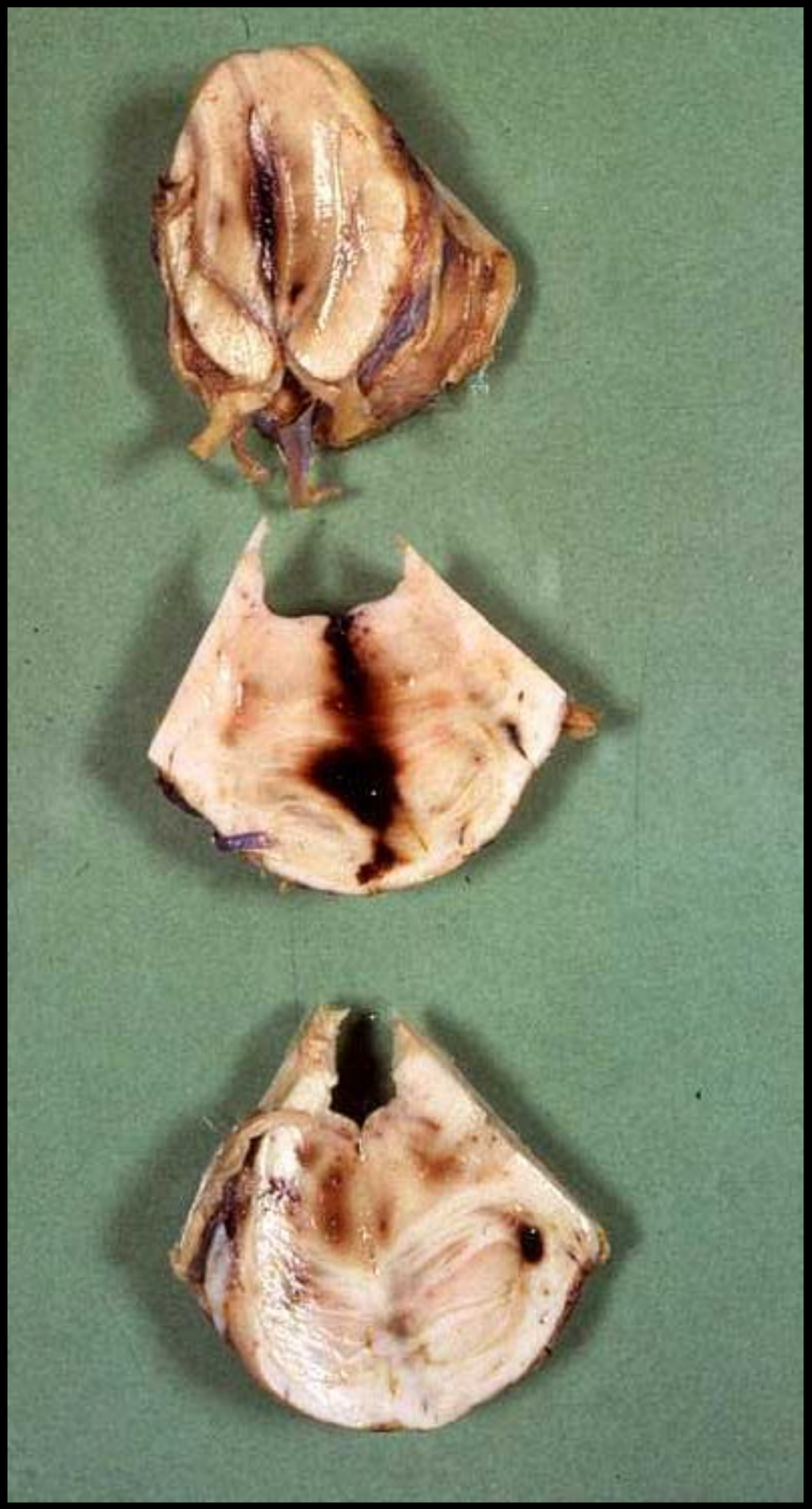

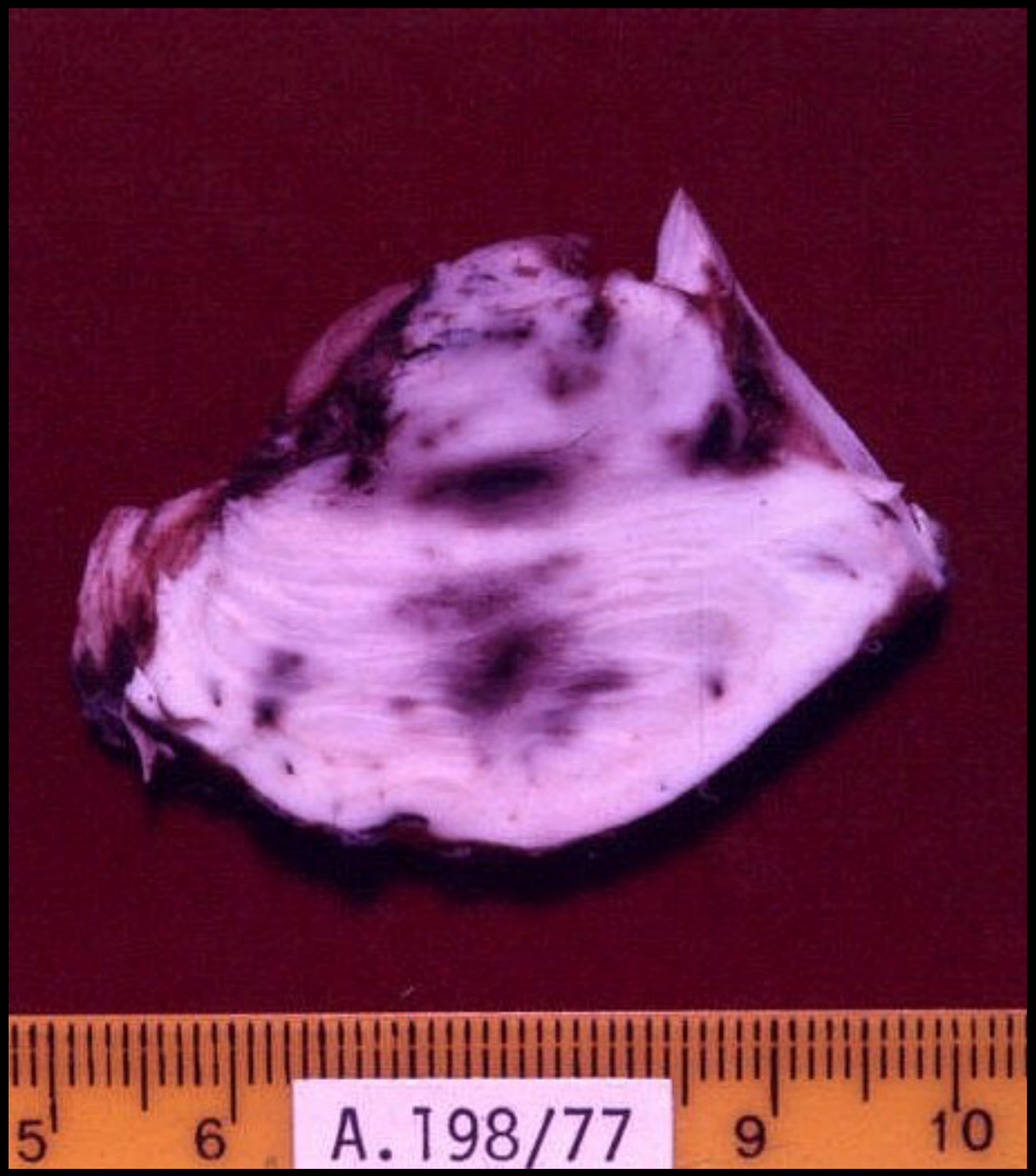
5
6
A.198/77
9
10

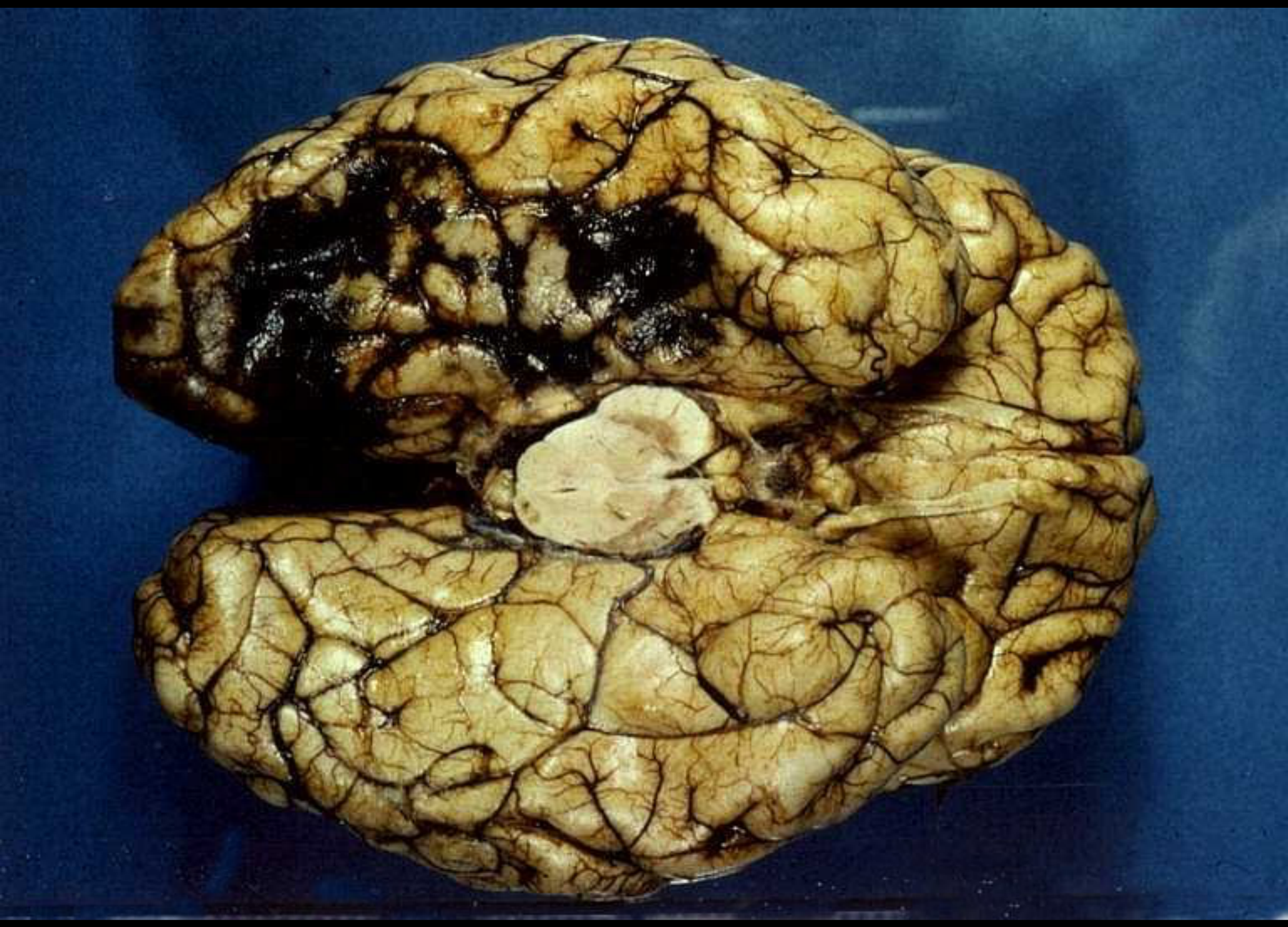

LESIONES TRAUMATICAS

- HEMATOMA EPIDURAL
- HERMATOMA SUBDURAL
- CONTUSIONES
- LACERACIONES
- LESIÓN CEREBRAL DIFUSA

INFECCIONES

- BAC
- TUB
- ACT
- NEU
- VIR
- MIC
- PAR
- PRIONES

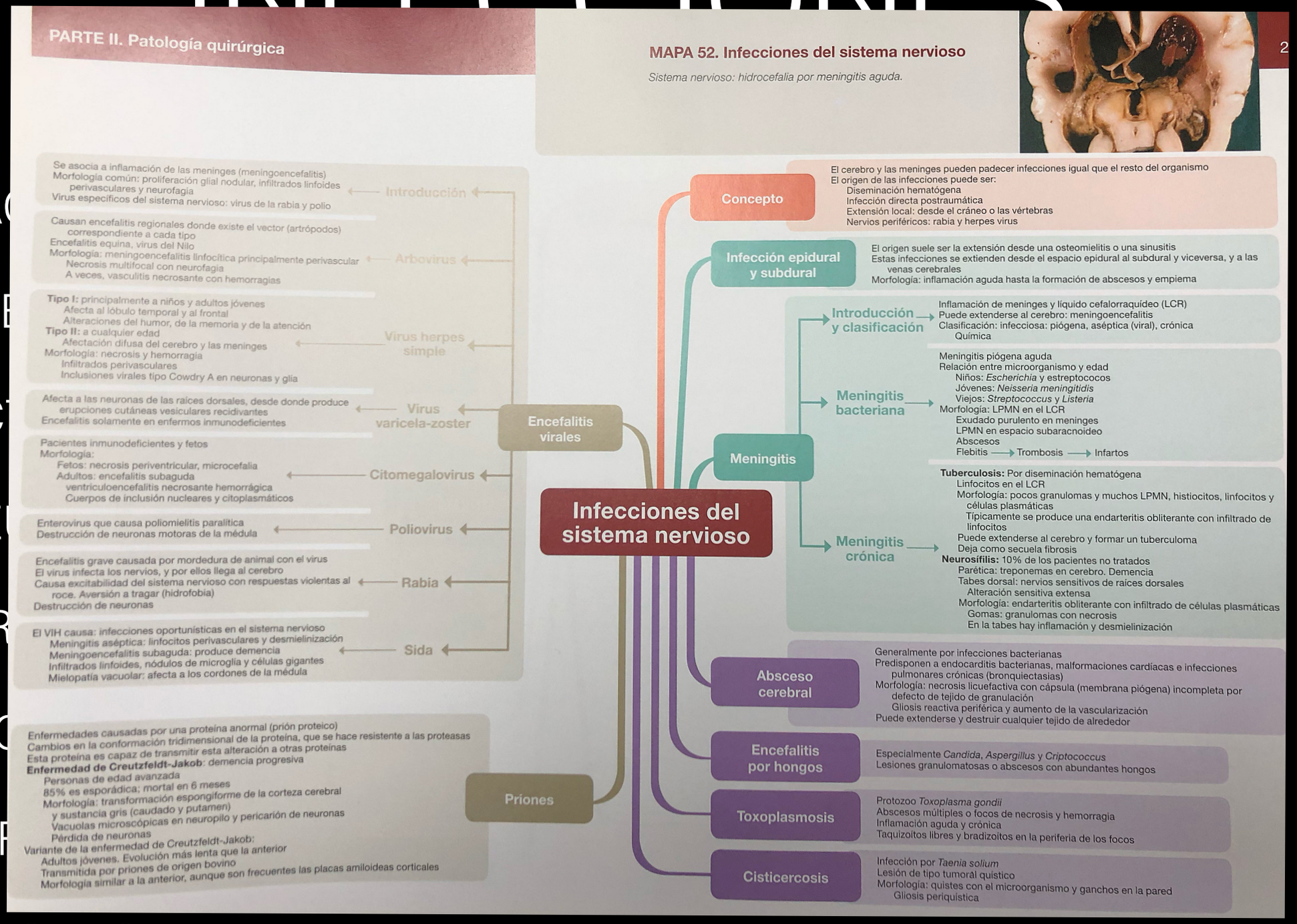

INFECCIONES SNC

- BACTERIANAS
  - ABSCESO O EMPIEMA EPIDURAL
  - SUBDURAL
  - LEPTOMENINGITIS AGUDA PIOGENA
  - ABSCESO CEREBRAL

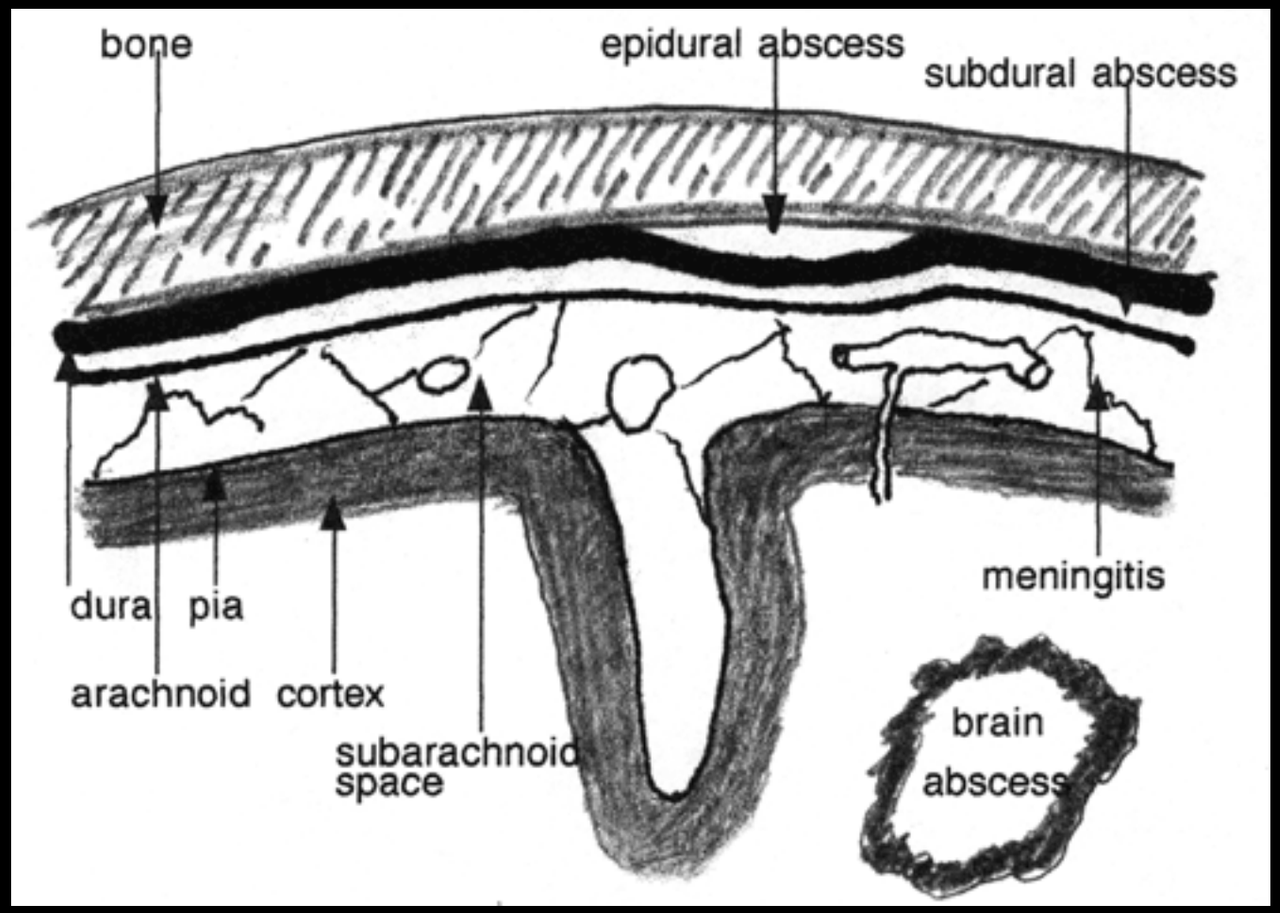
bone
epidural abscess
subdural abscess
dura
pia
arachnoid
cortex
subarachnoid space
meningitis
brain abscess

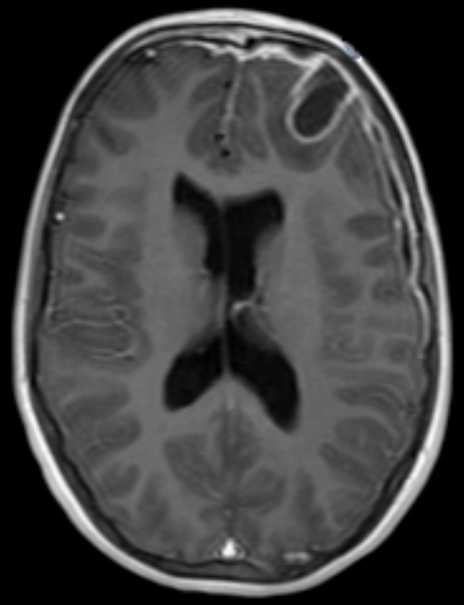

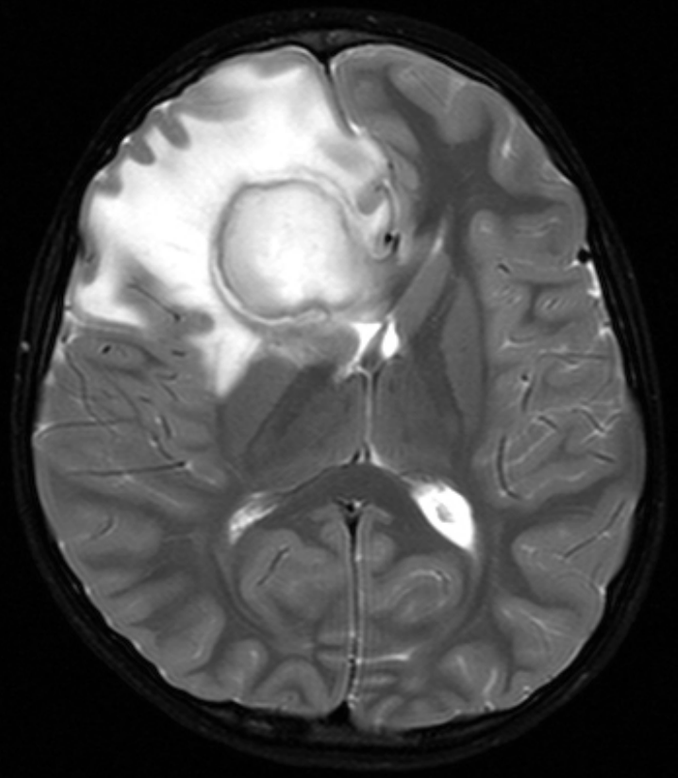

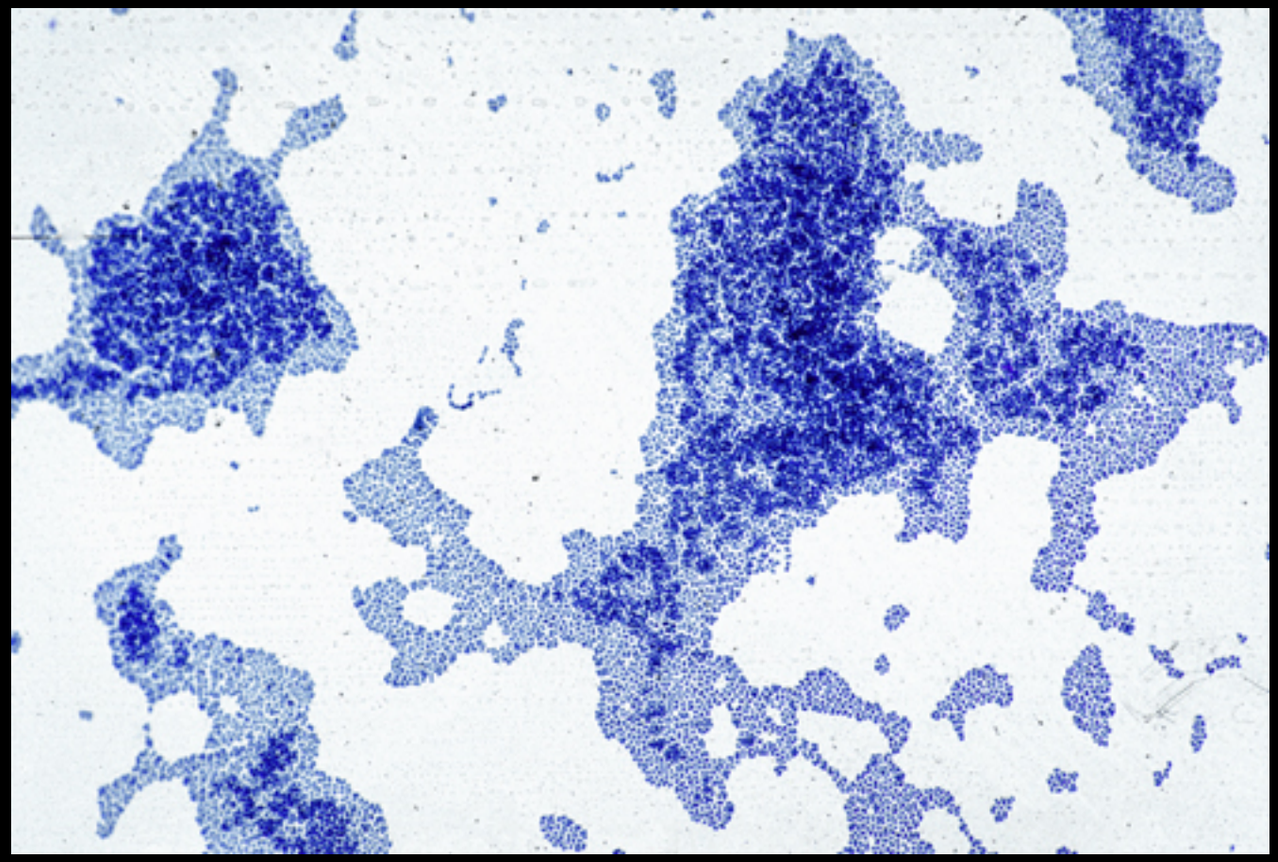

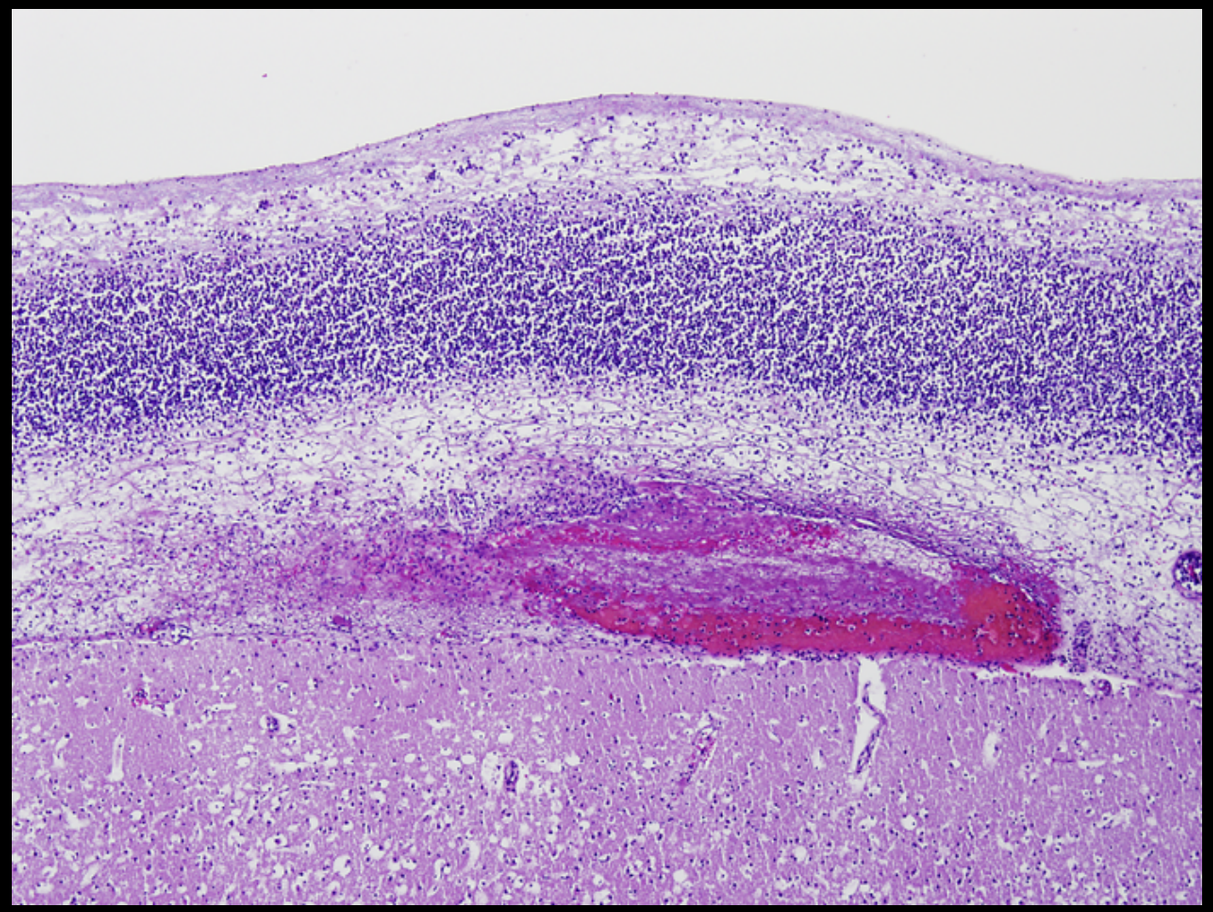

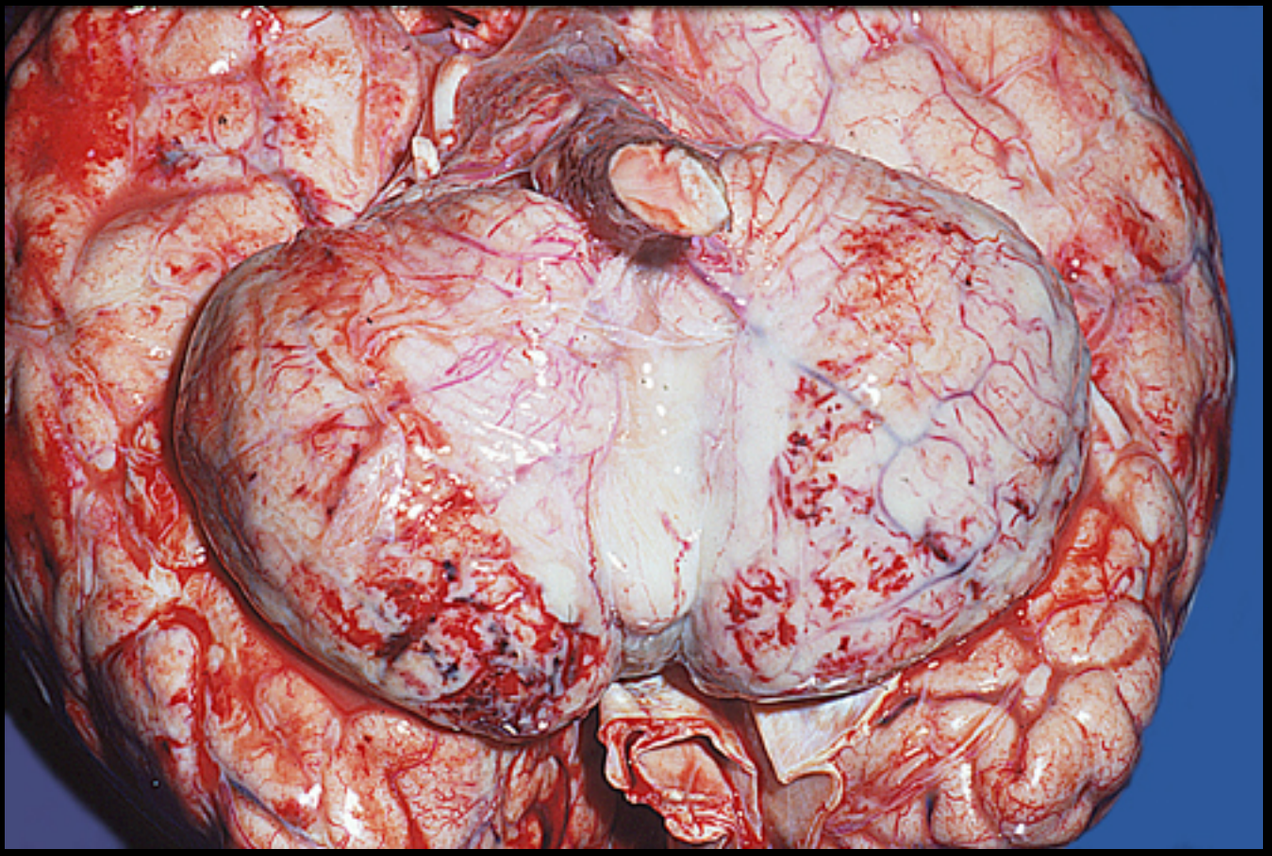

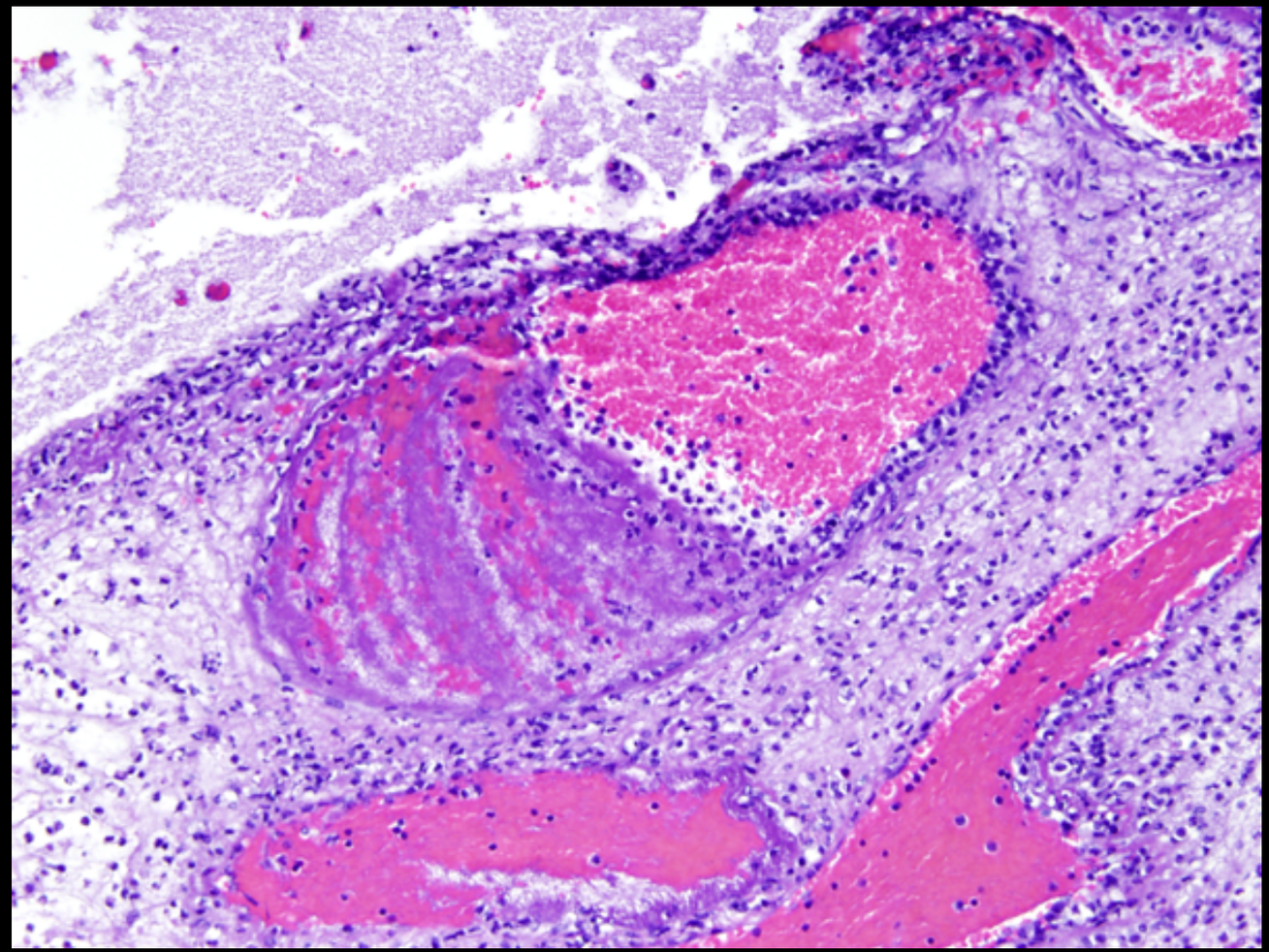

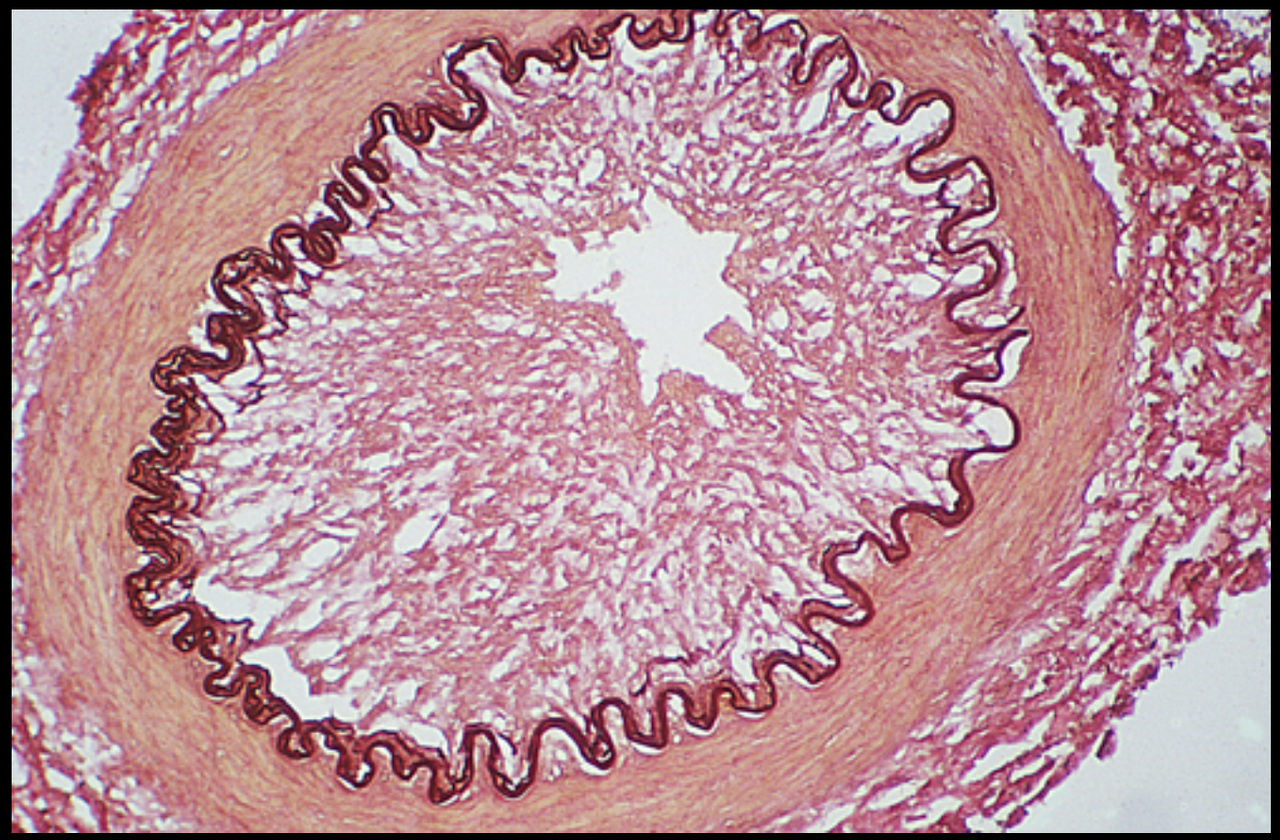

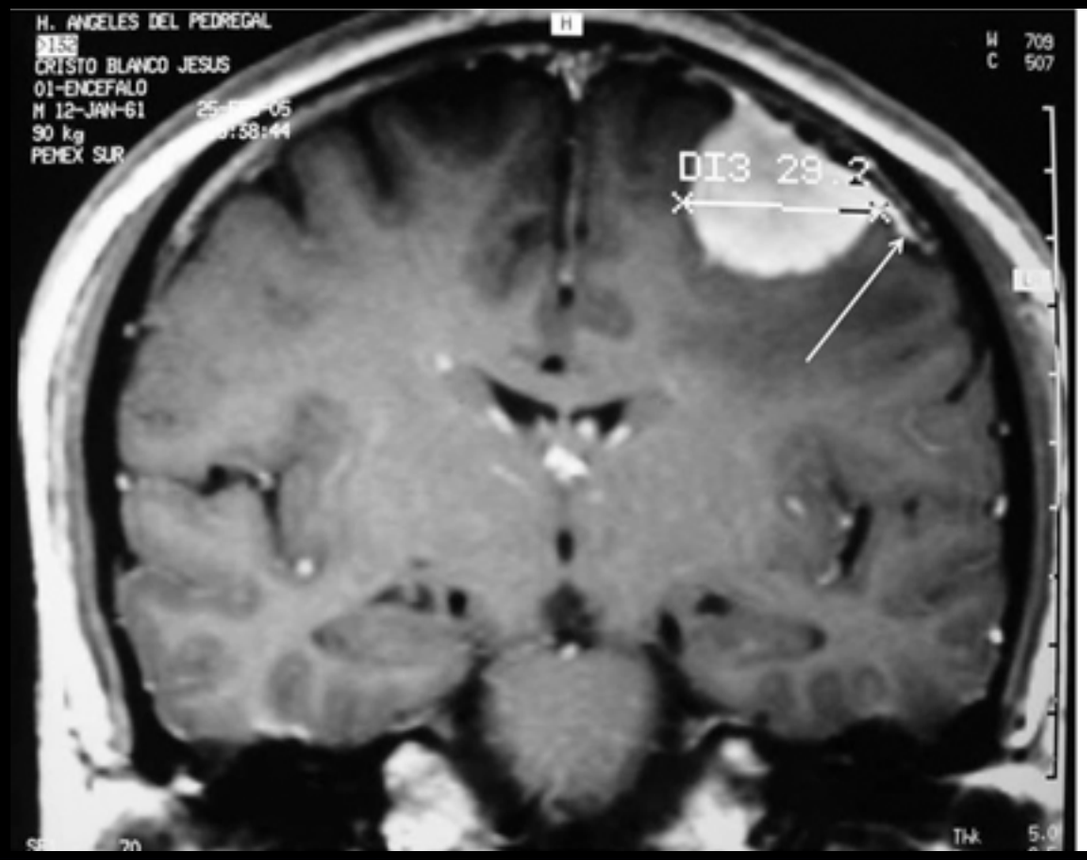
H. ANGELES DEL PEDREGAL
CRISTO BLANCO JESUS
01-ENCEFALO
M 12-JAN-61
90 kg
PEMEX SUR
W 709
C 507
DI3 29.2
THK

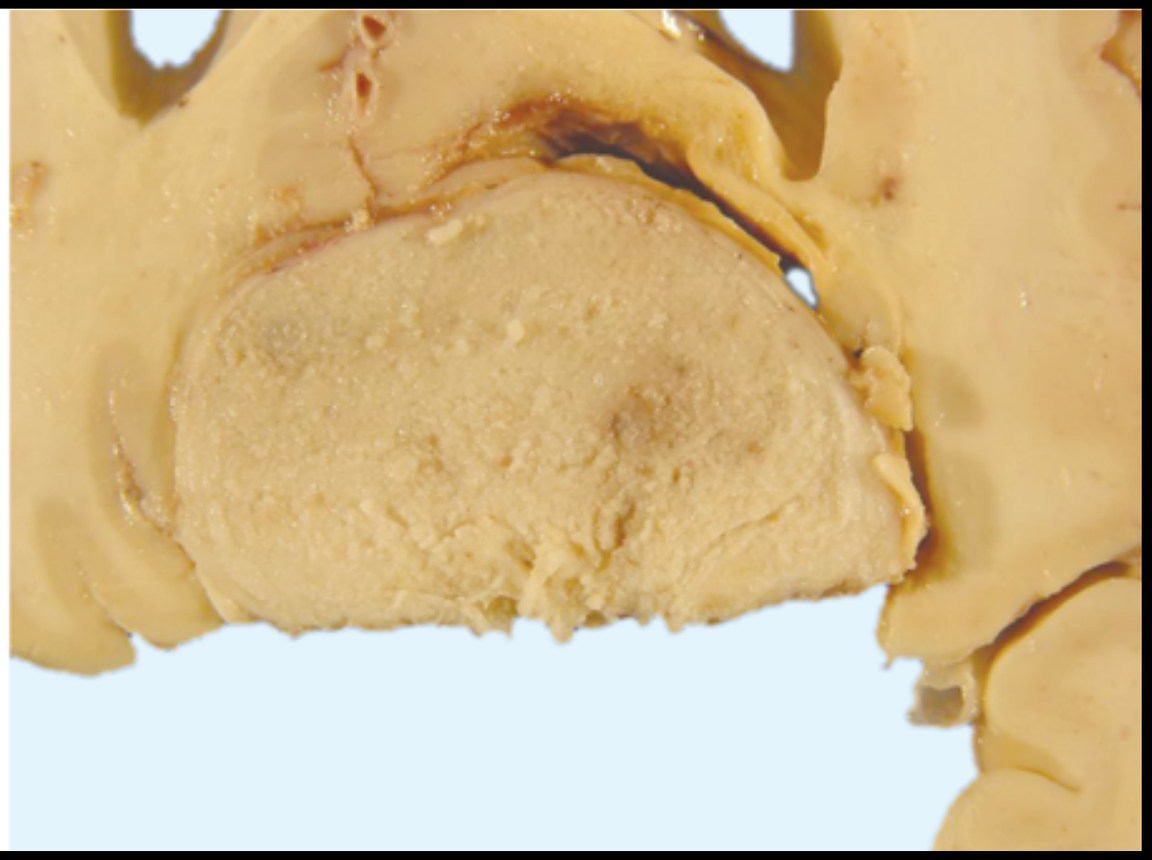

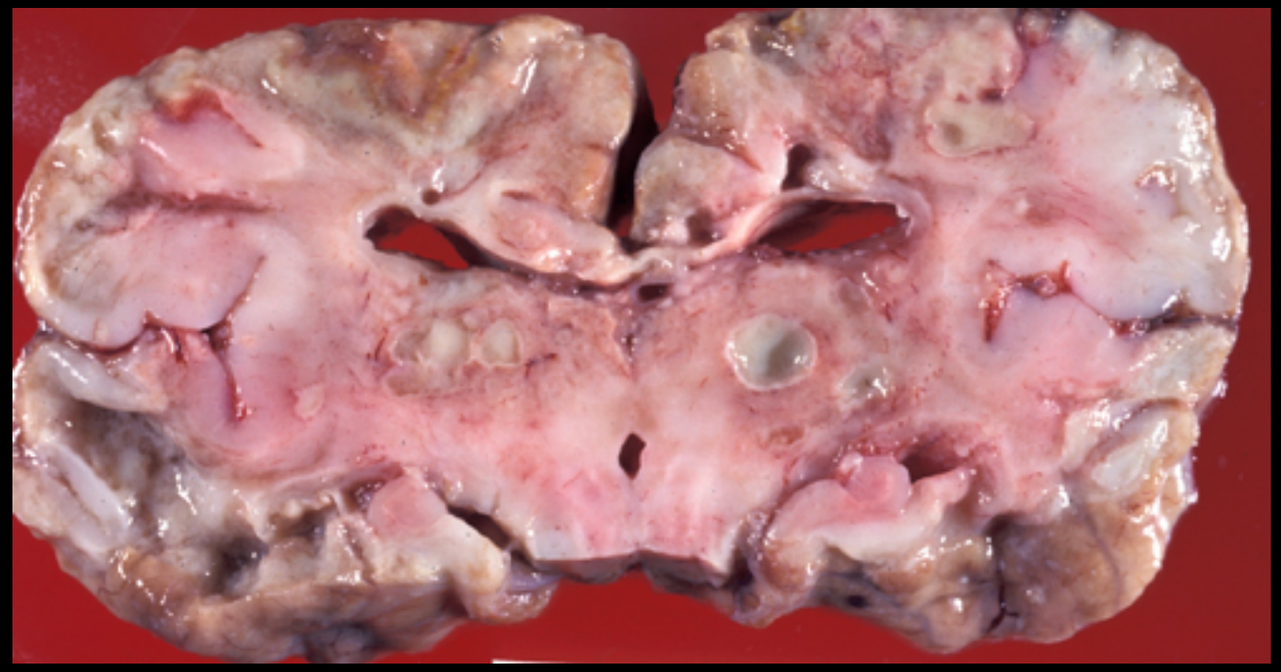

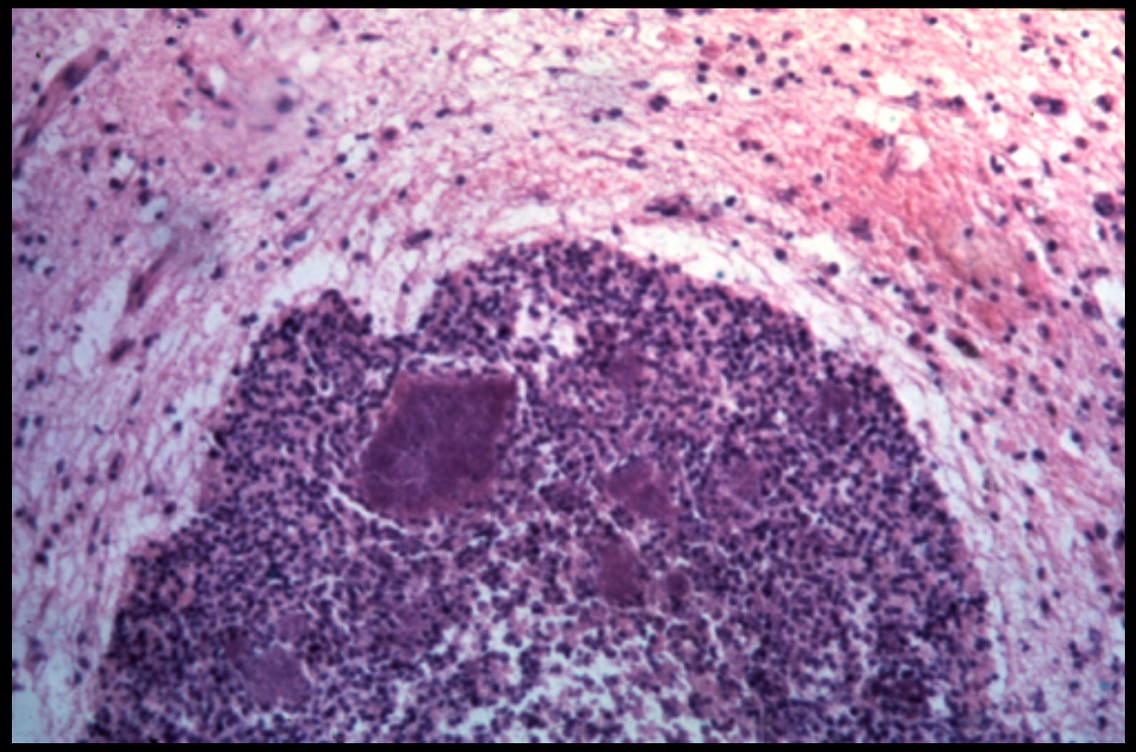

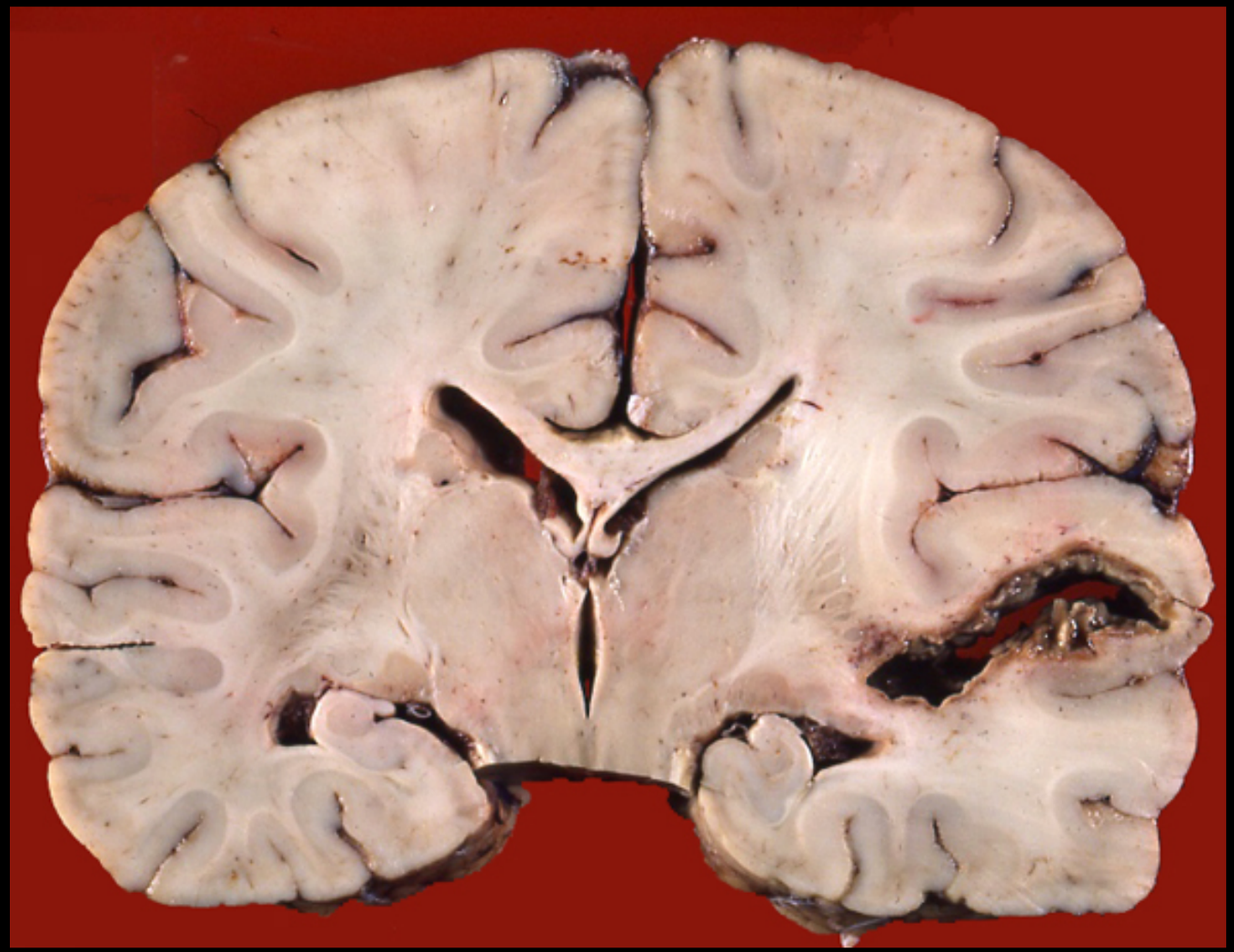

TUBERCULOSIS

- EPIDURAL
- SUBDURAL
- PARENQUIMATOSOS
- LEPTOMENINGITIS

PM 9556

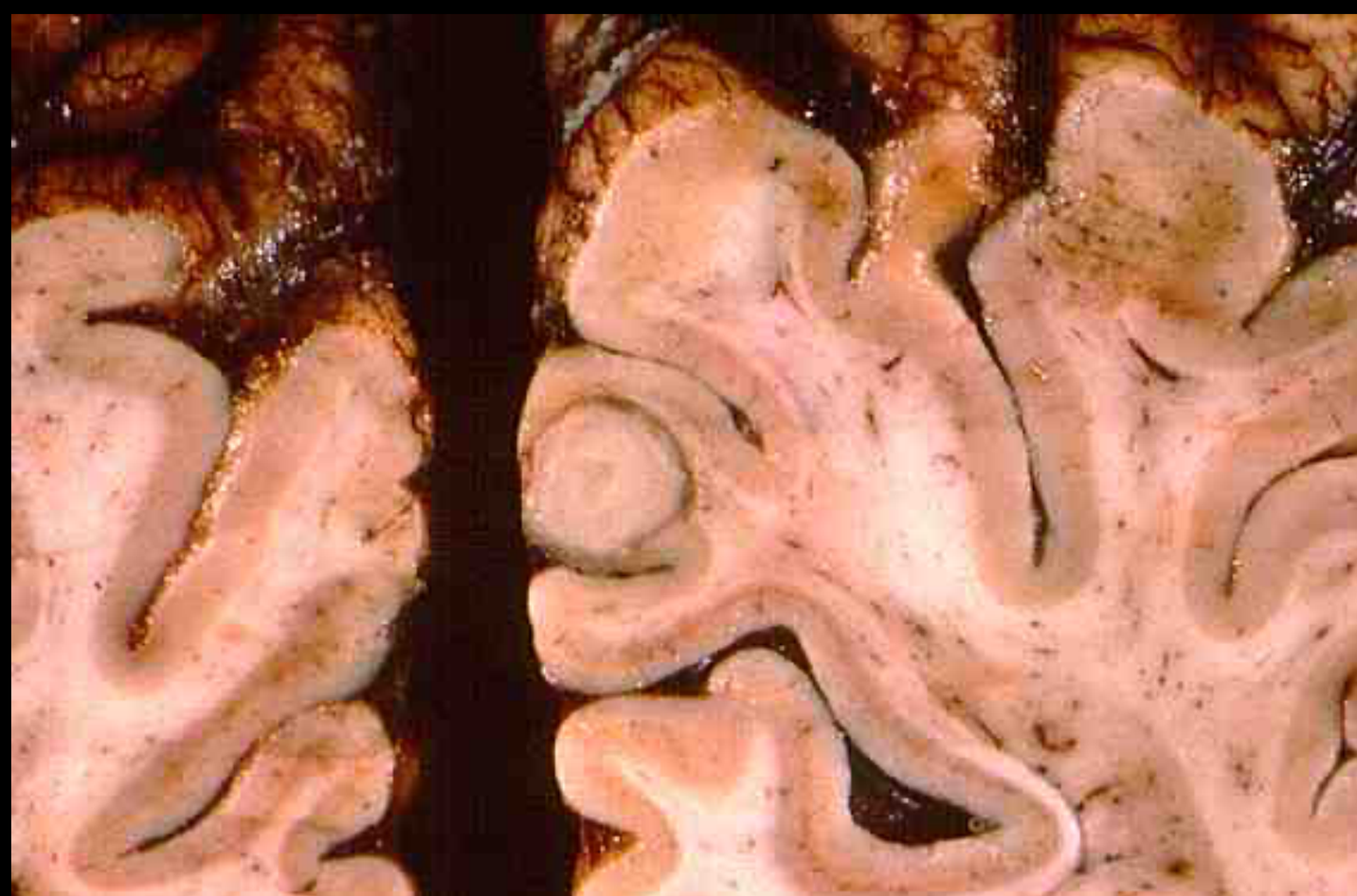

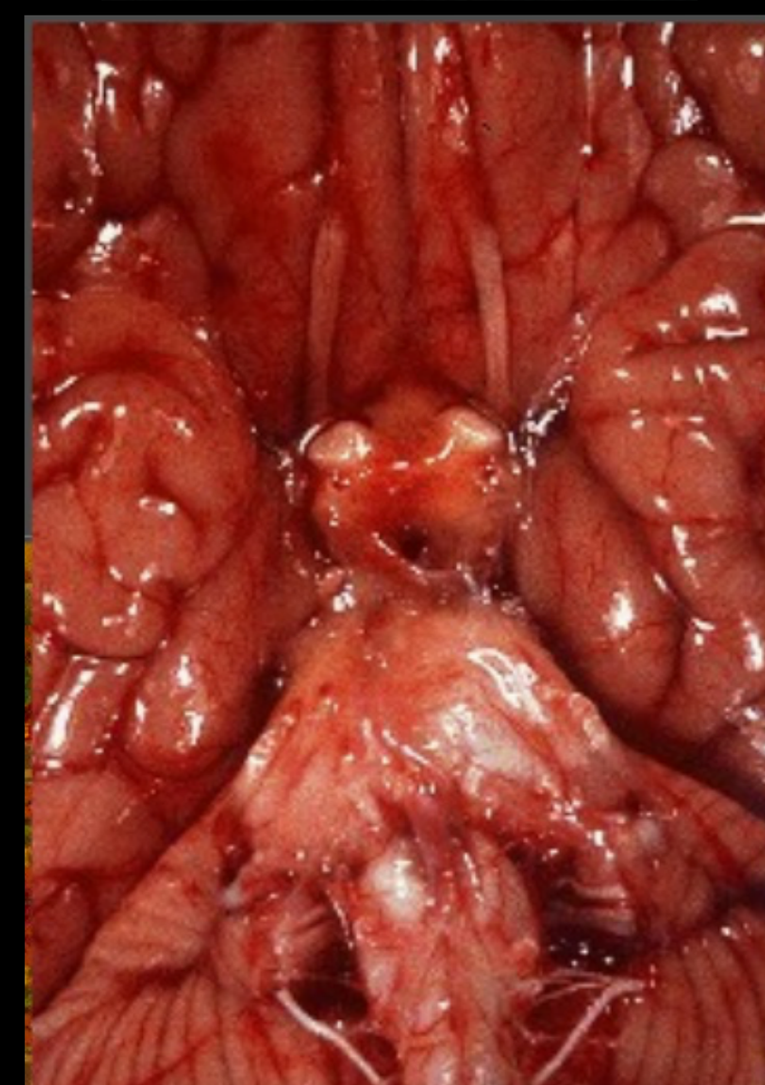

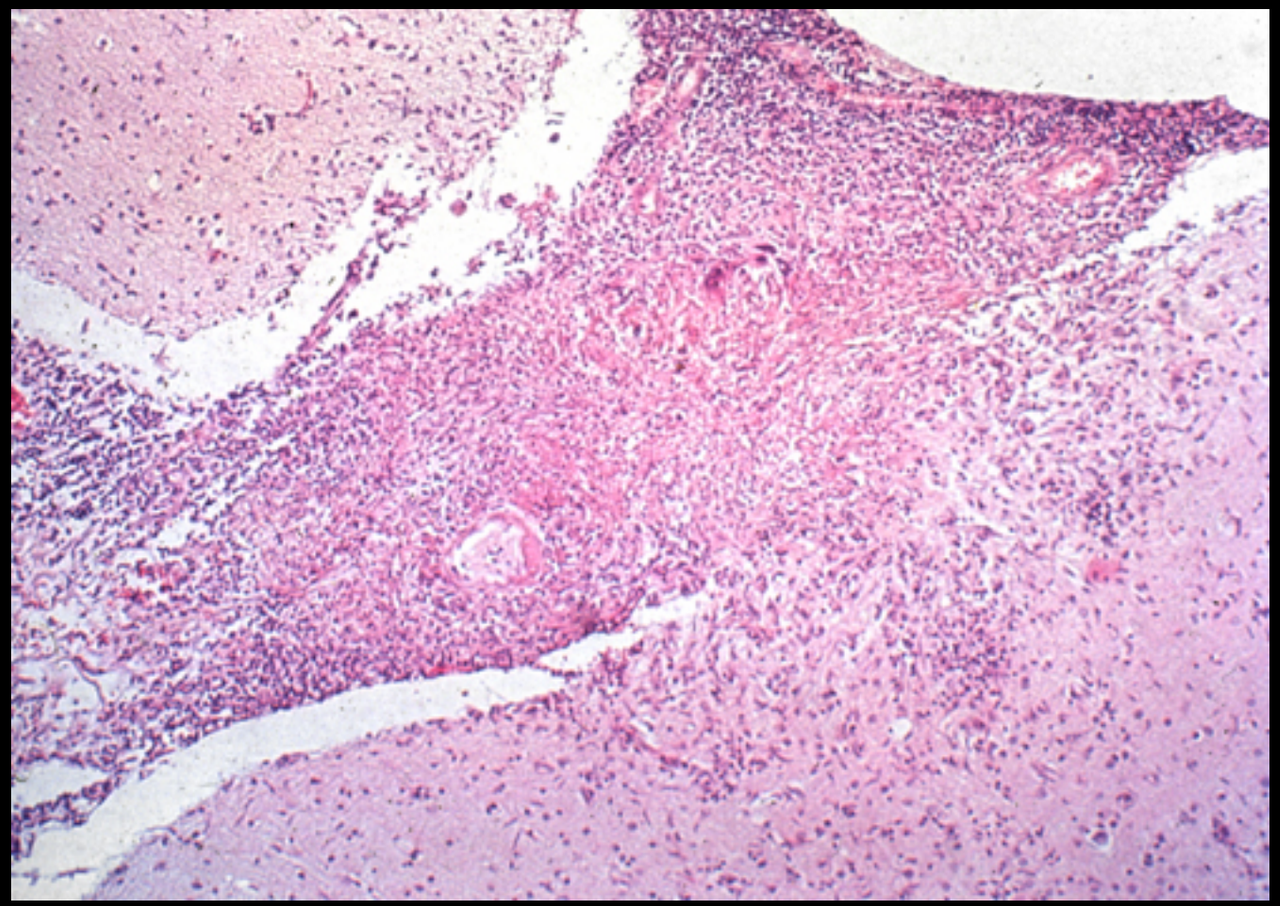

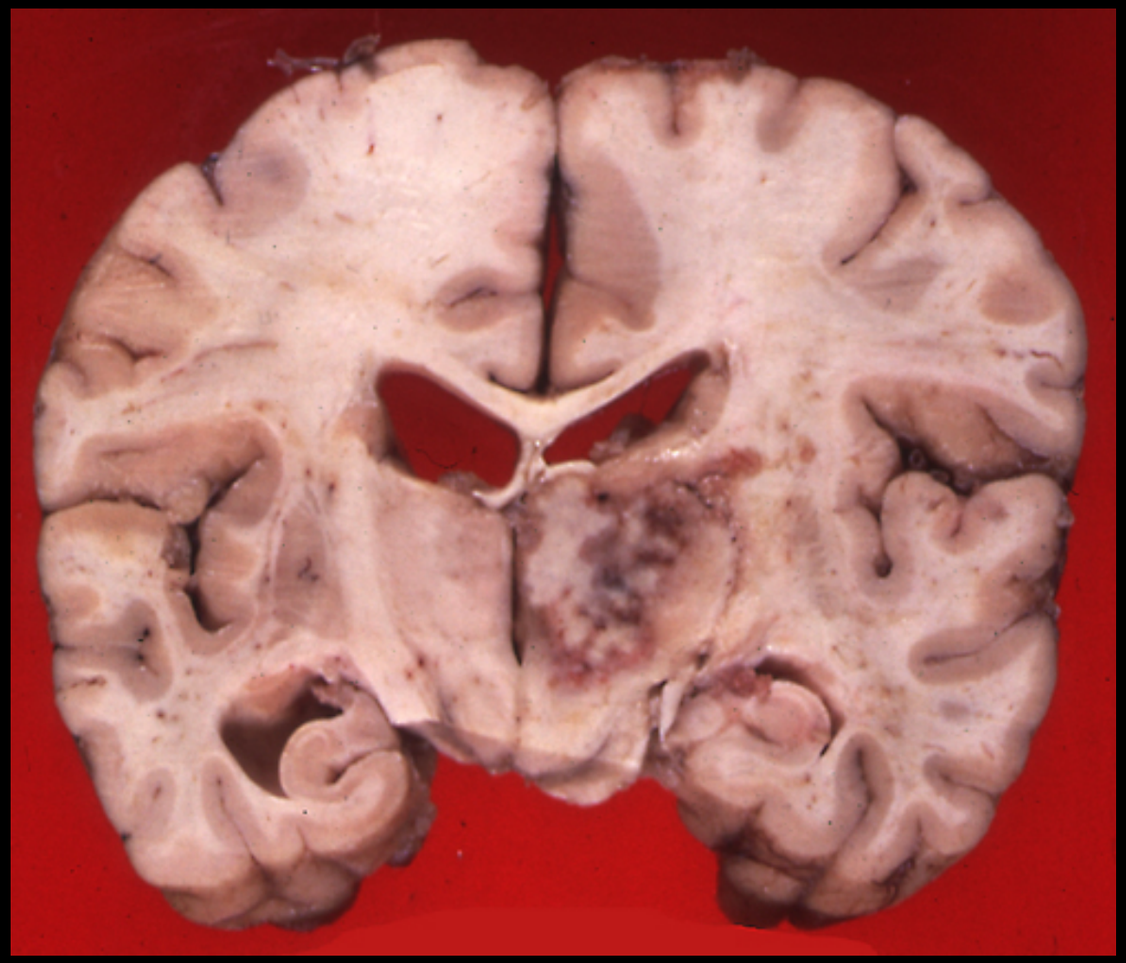

ACTINOMICOSIS SNC

- BACTERIAS ANAEROBICAS GRAMPOSITIVAS
- CAVIDAD ORAL

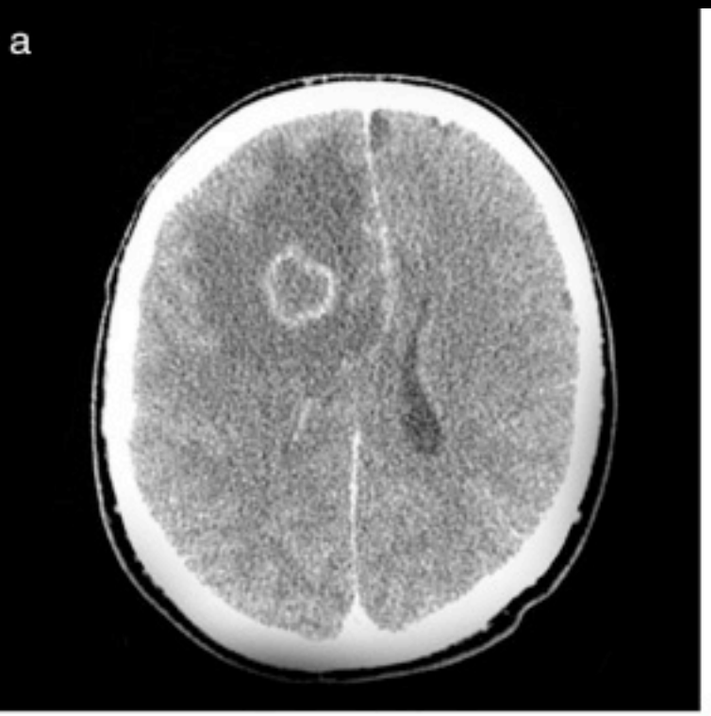
a

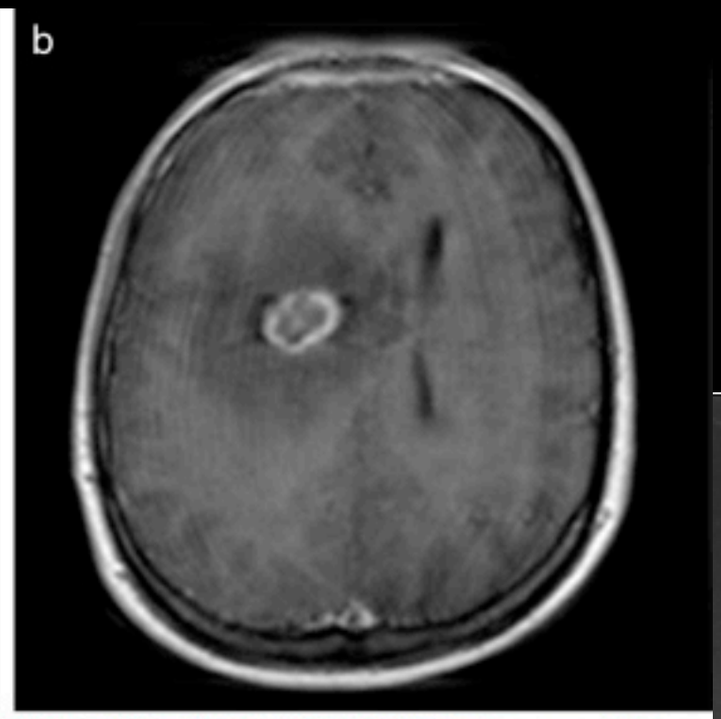
b

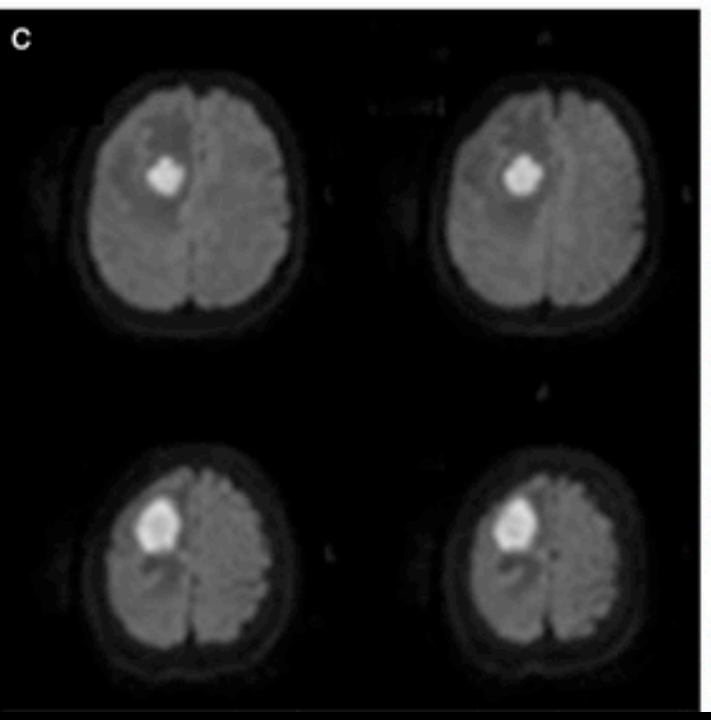
c

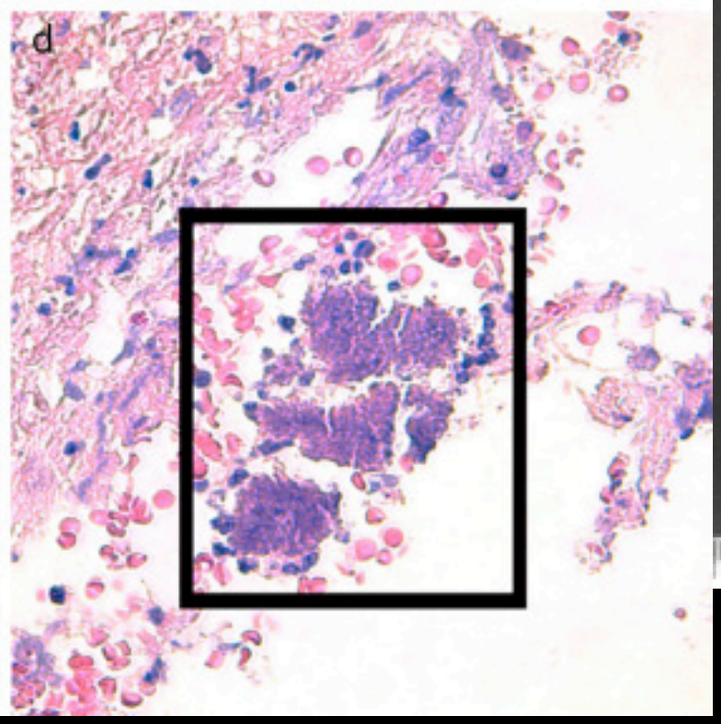
d

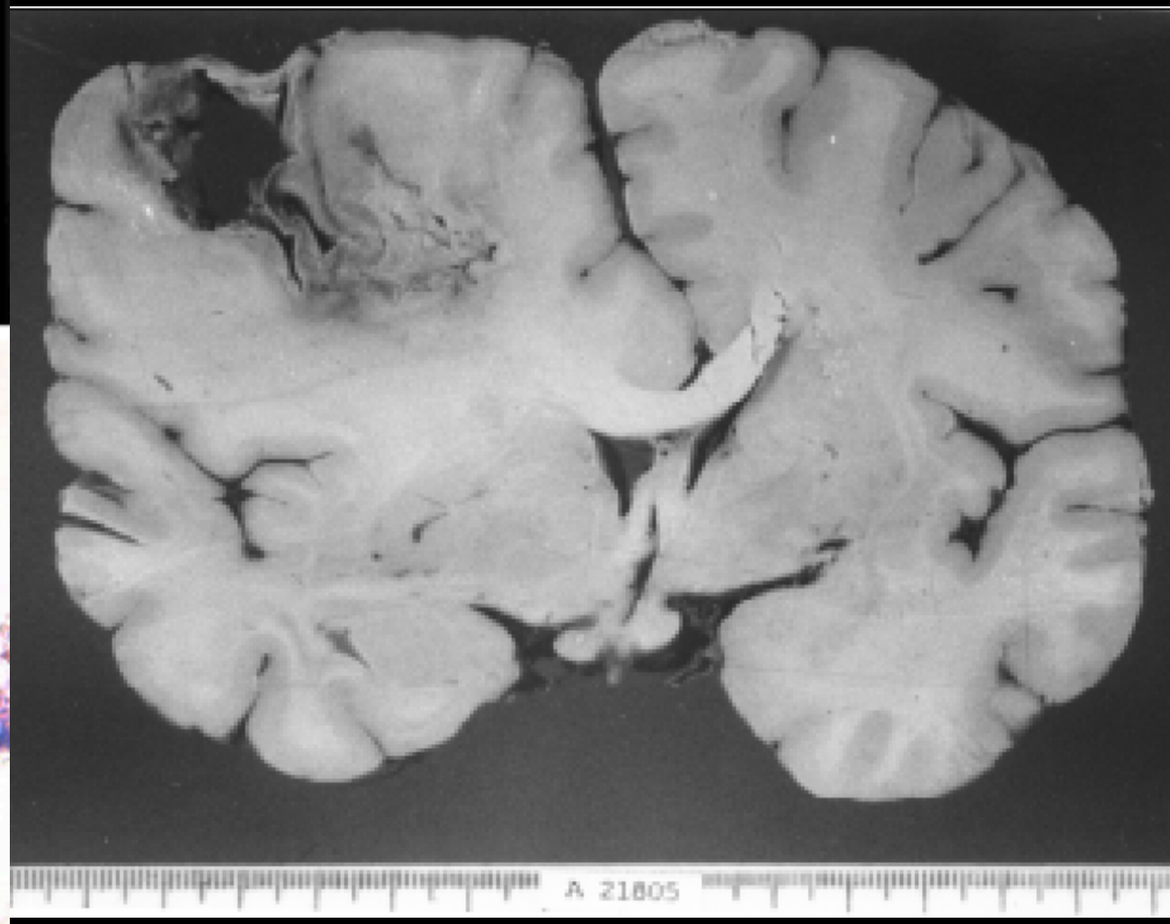
A 21805

NEUROSÍFILIS

- ETAPA TERCIARIA
- MENINGOVASCULAR
  - GOMA SIFILÍTICO
- PARENQUIMATOSA
  - DEMENCIA PARETICA
  - TABES DORSAL

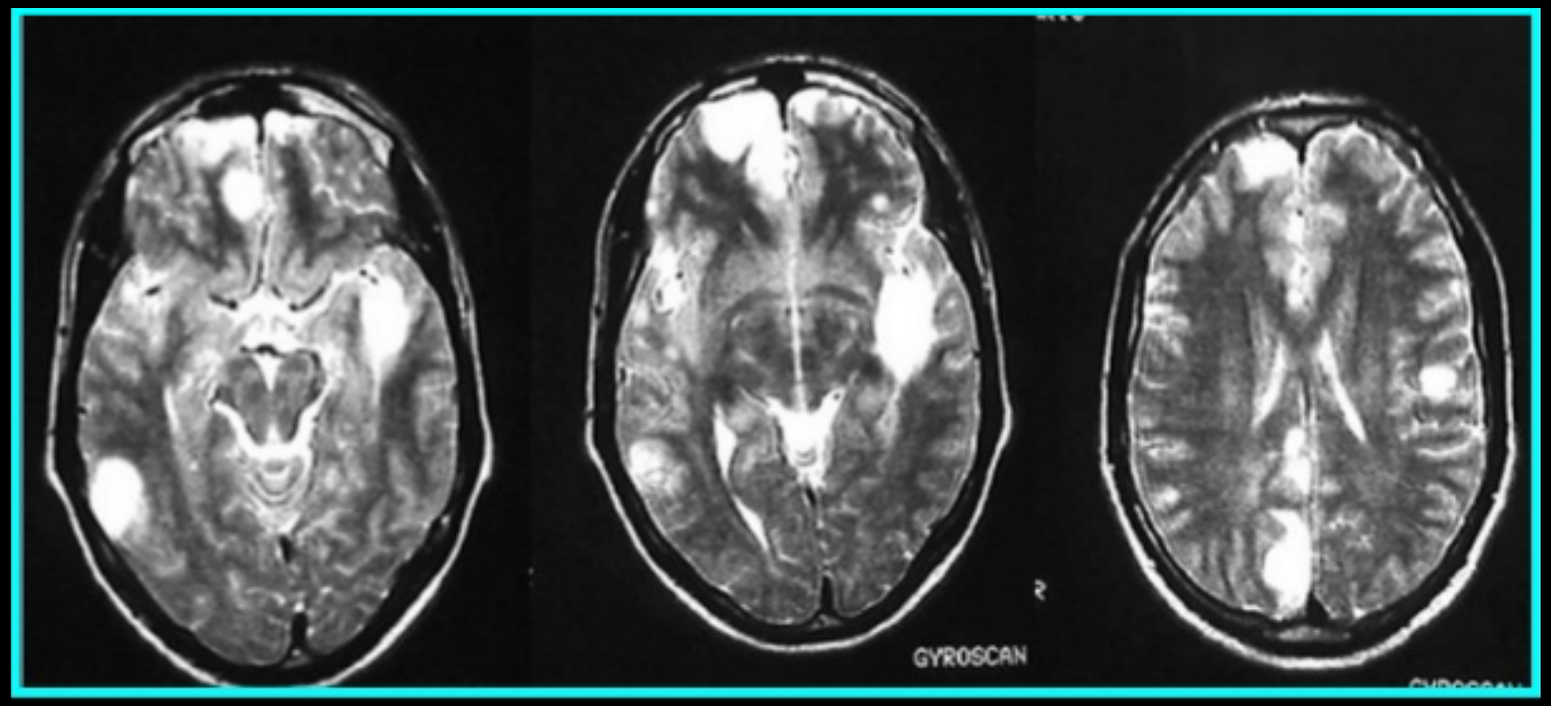
GYROSCAN

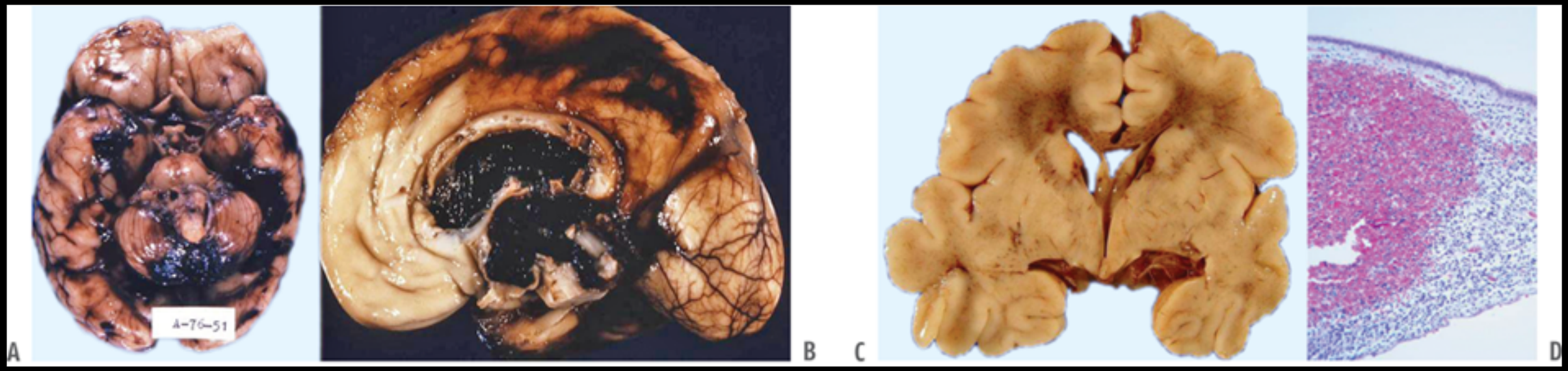
A-76-51
A
B
C
D

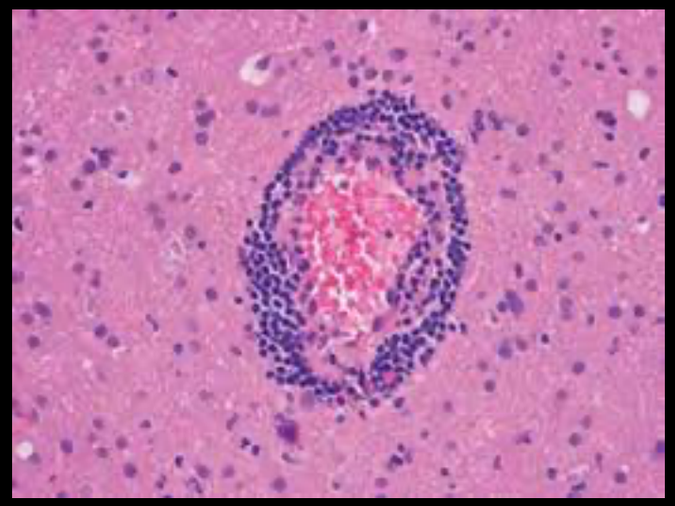

VIRALES

- POLIO.- ATROFIA DE ASTAS ANTERIORES
- RABIA.- NUCLEO HIPOTALAMICO (CUERPOS DE NEGRI)
- HERPETICA.- TIPO 2 INCLUSIONES COWDRY A
- CMV.- INCLUSIONES
- VIRUS JC.- LEMP
- SARAMPION.- PEESA
- SIDA.- DEMENCIA POR SIDA

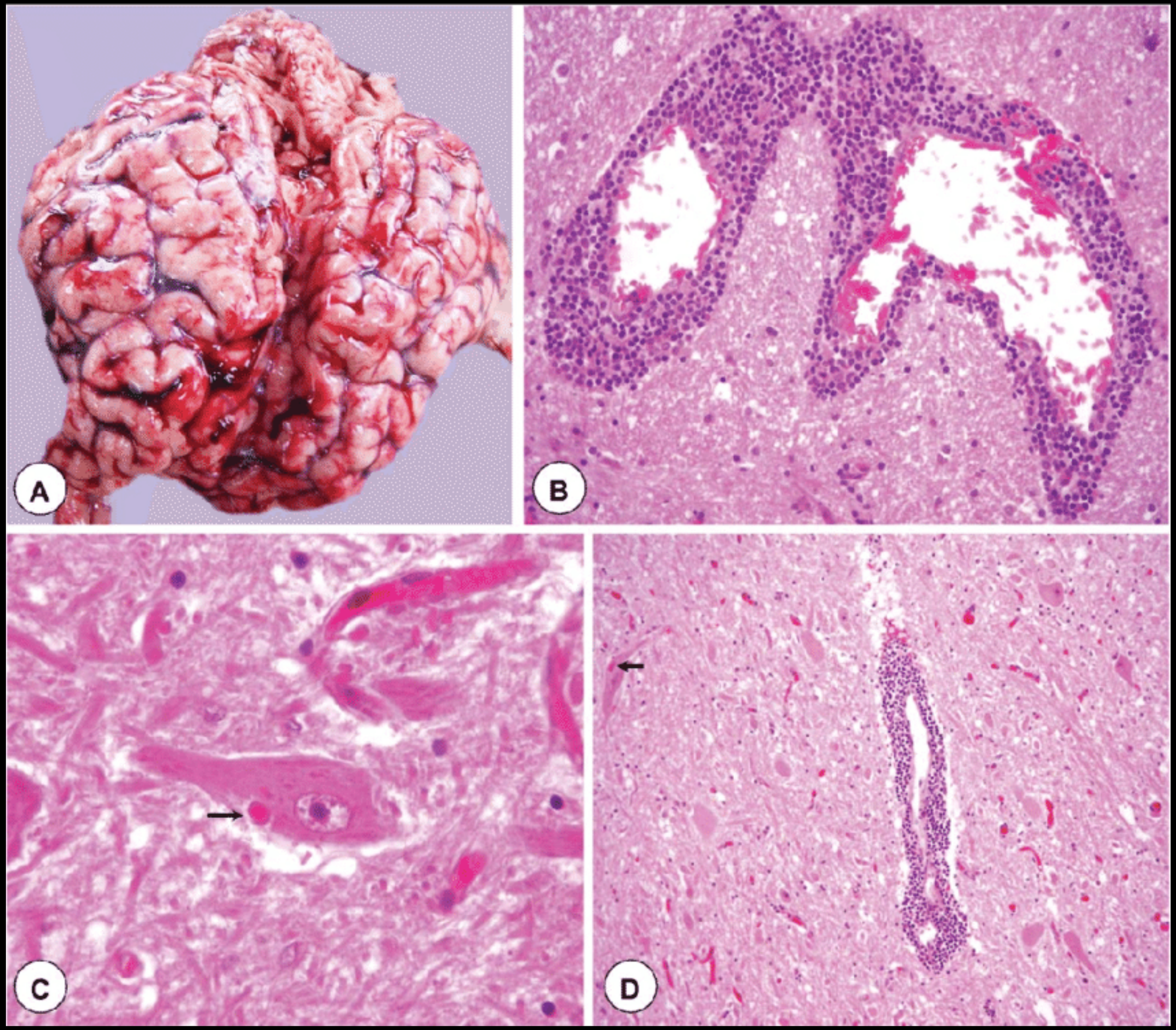
A
B
C
D

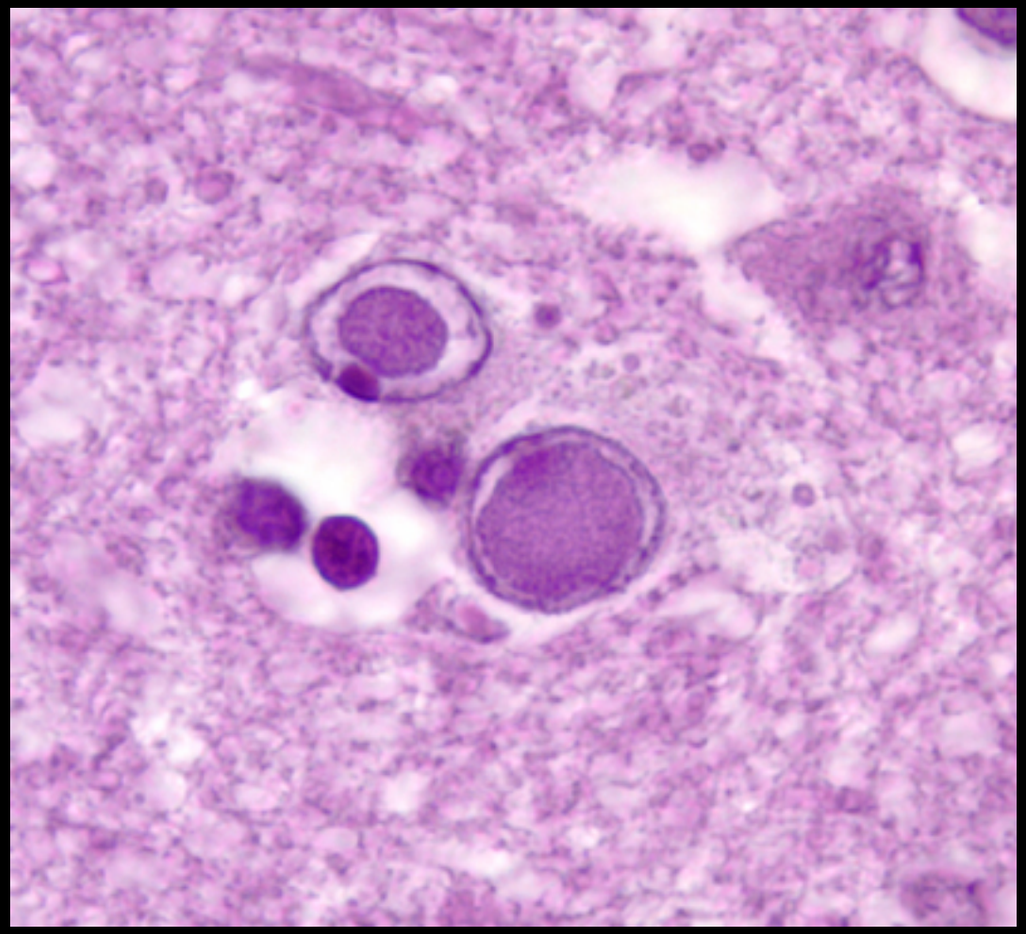

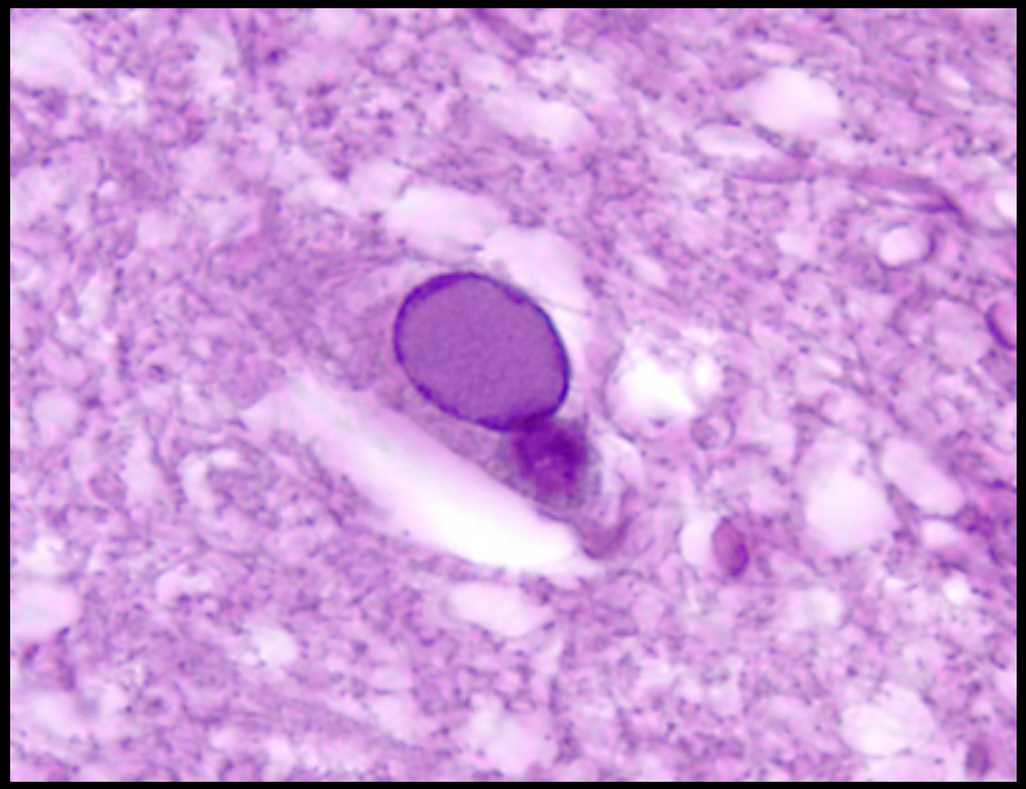

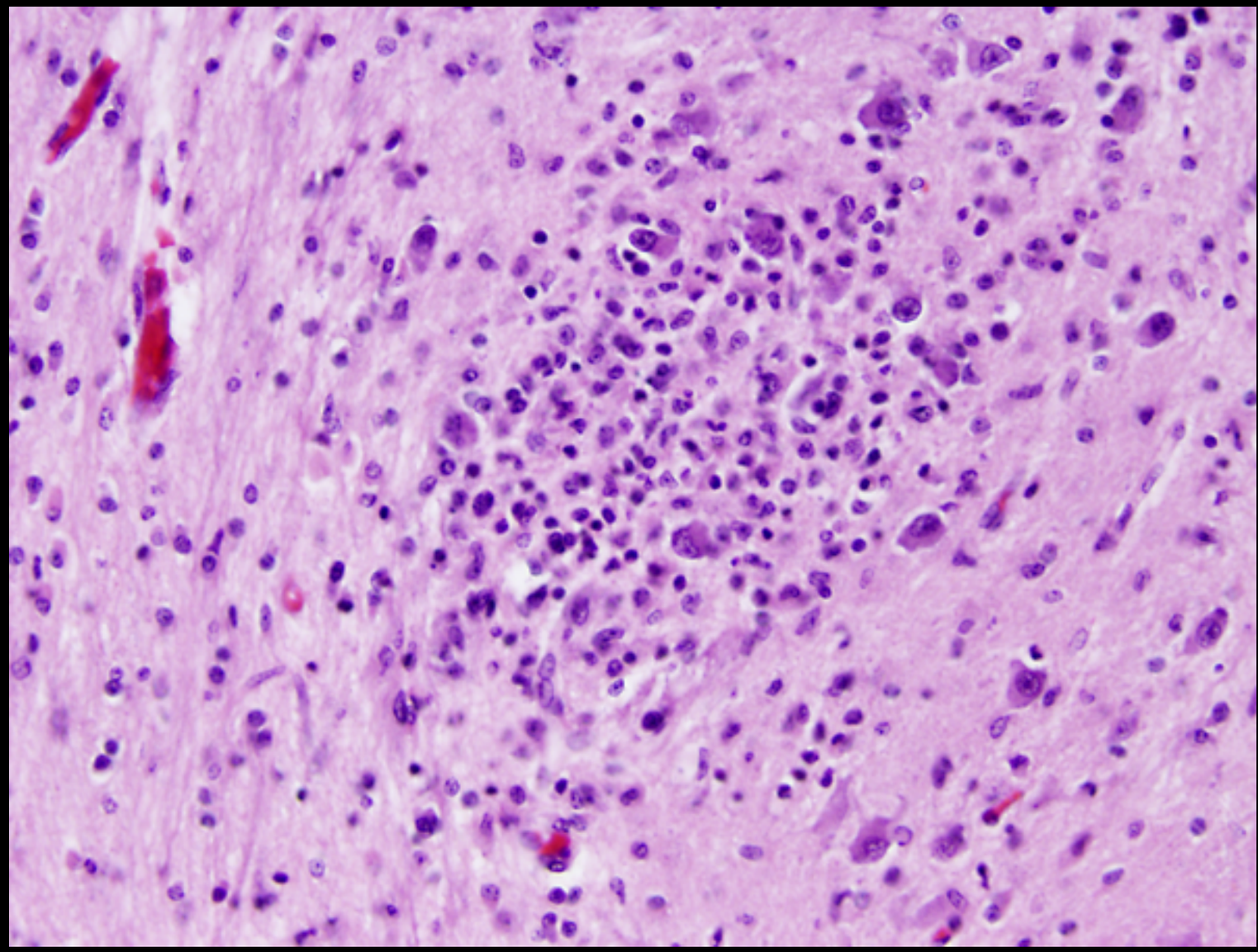

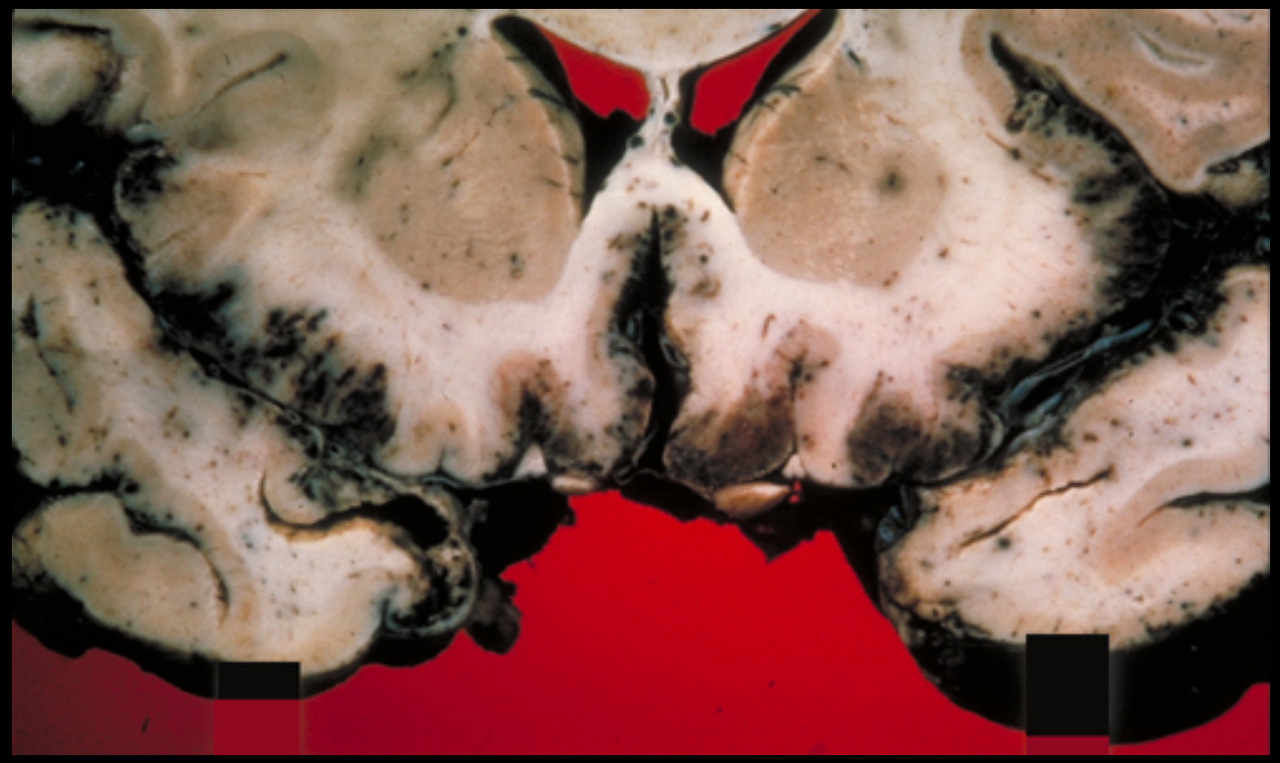

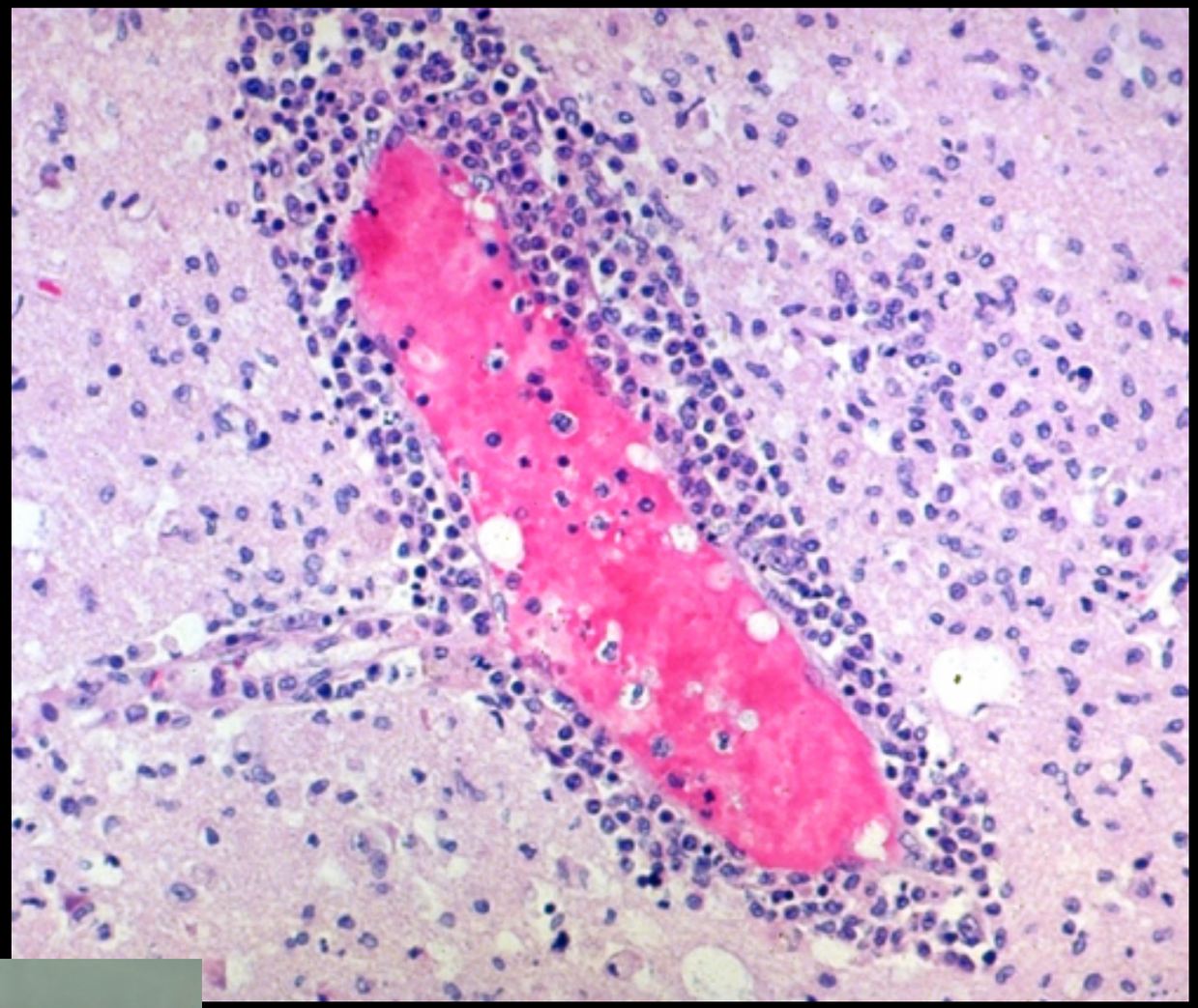

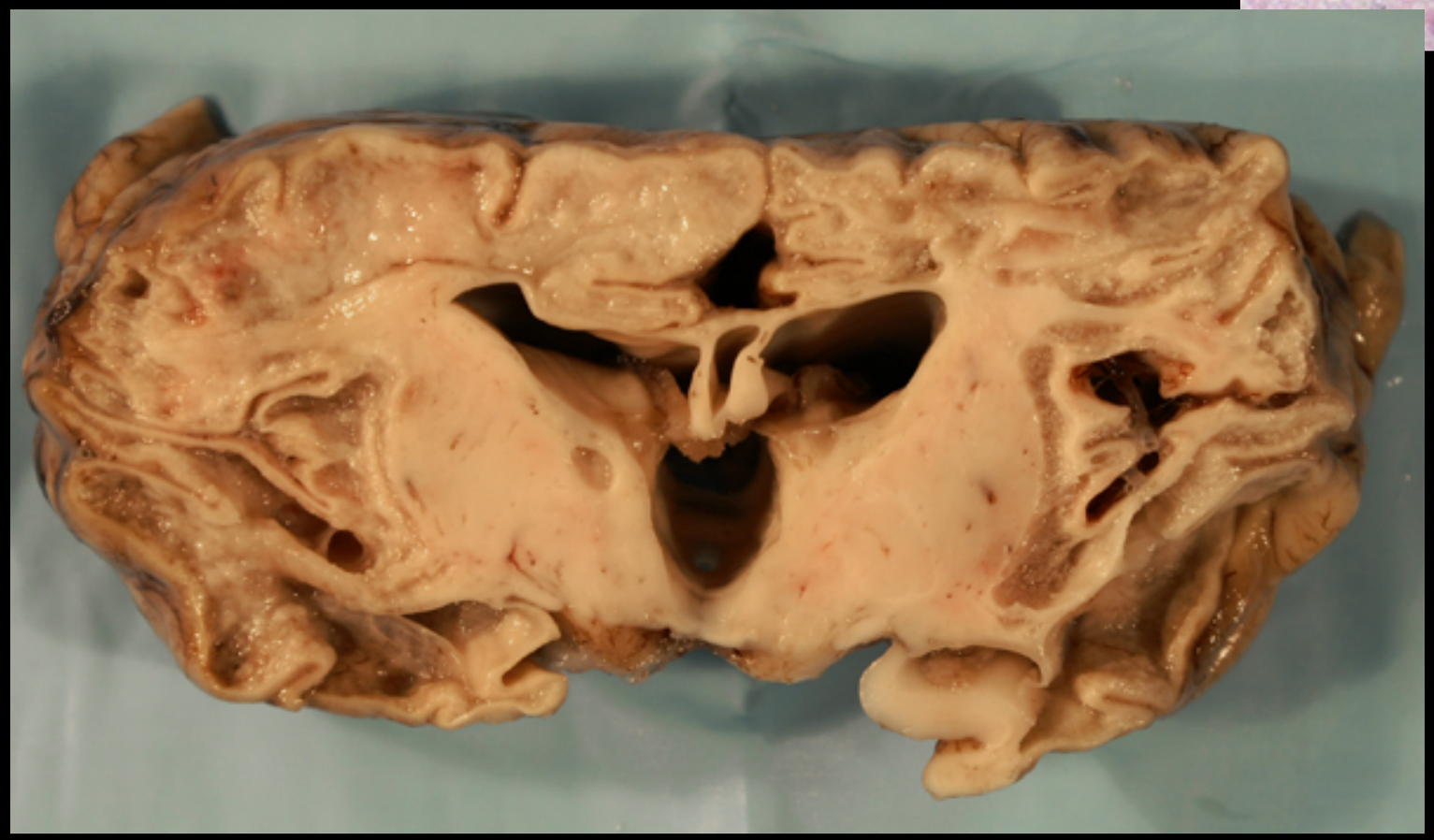

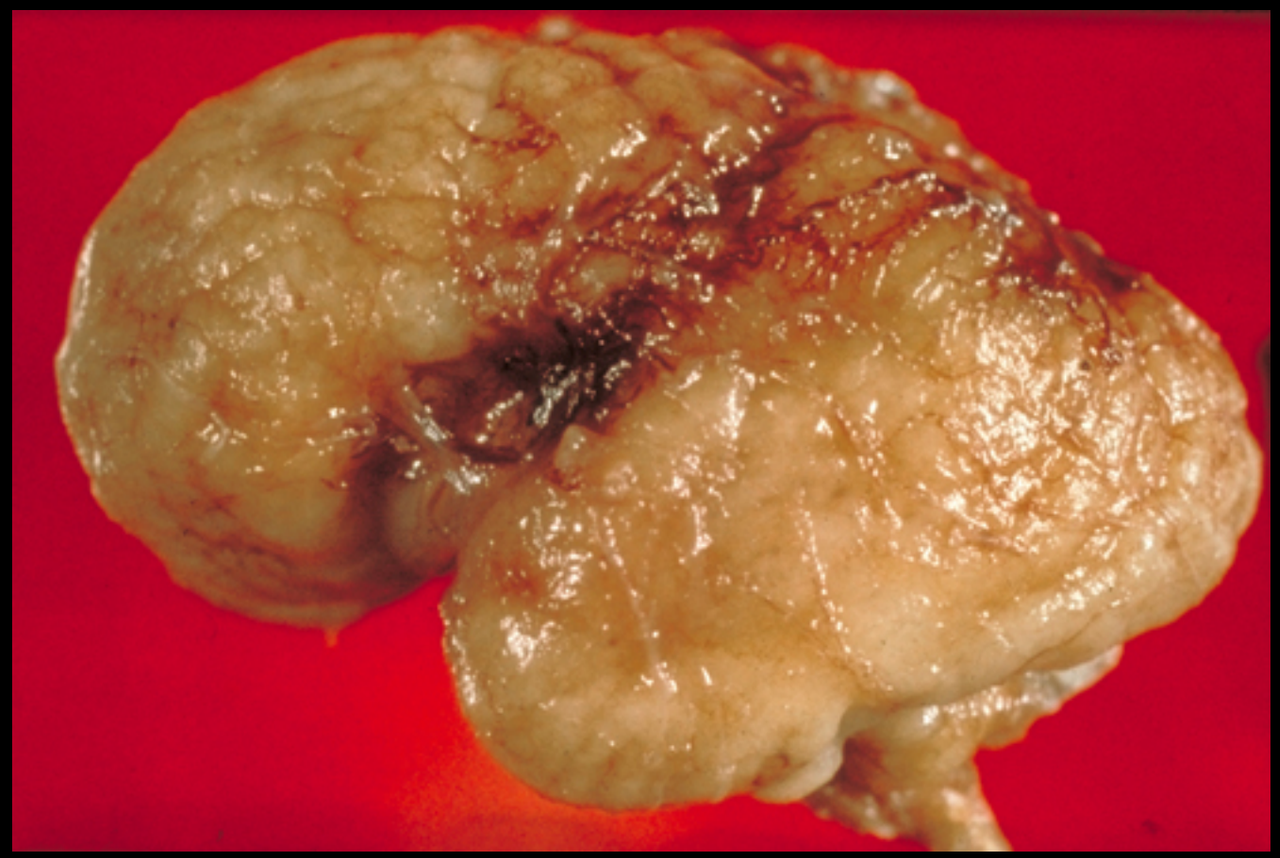

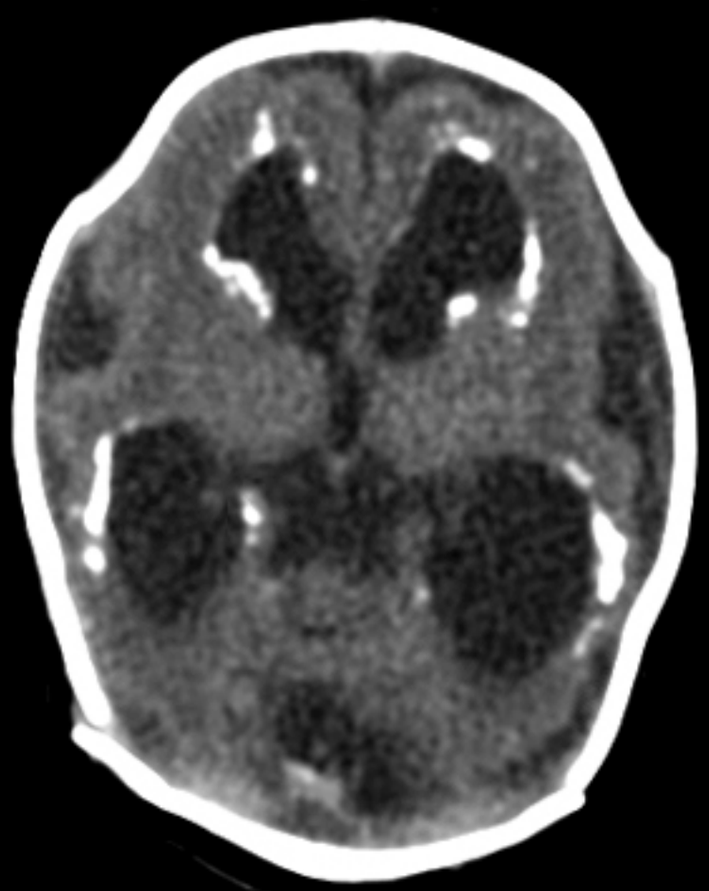

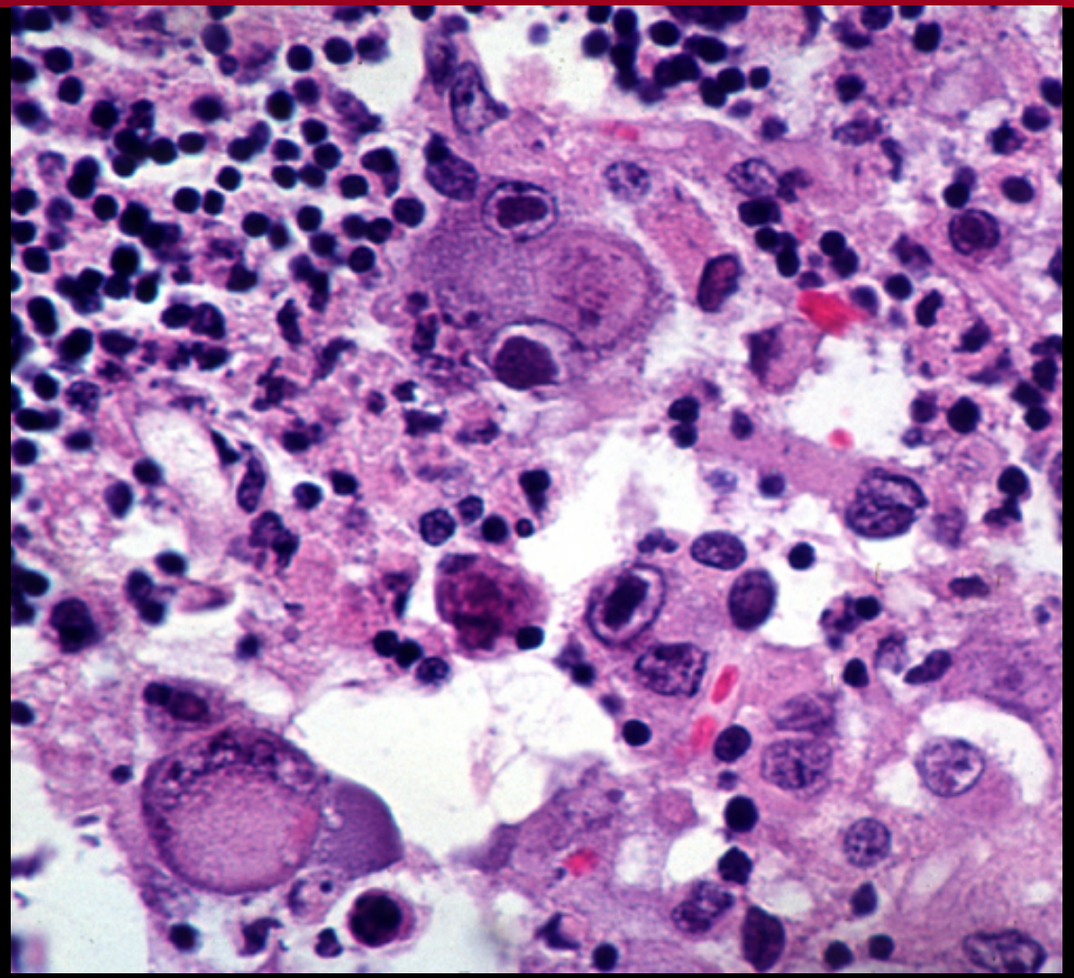

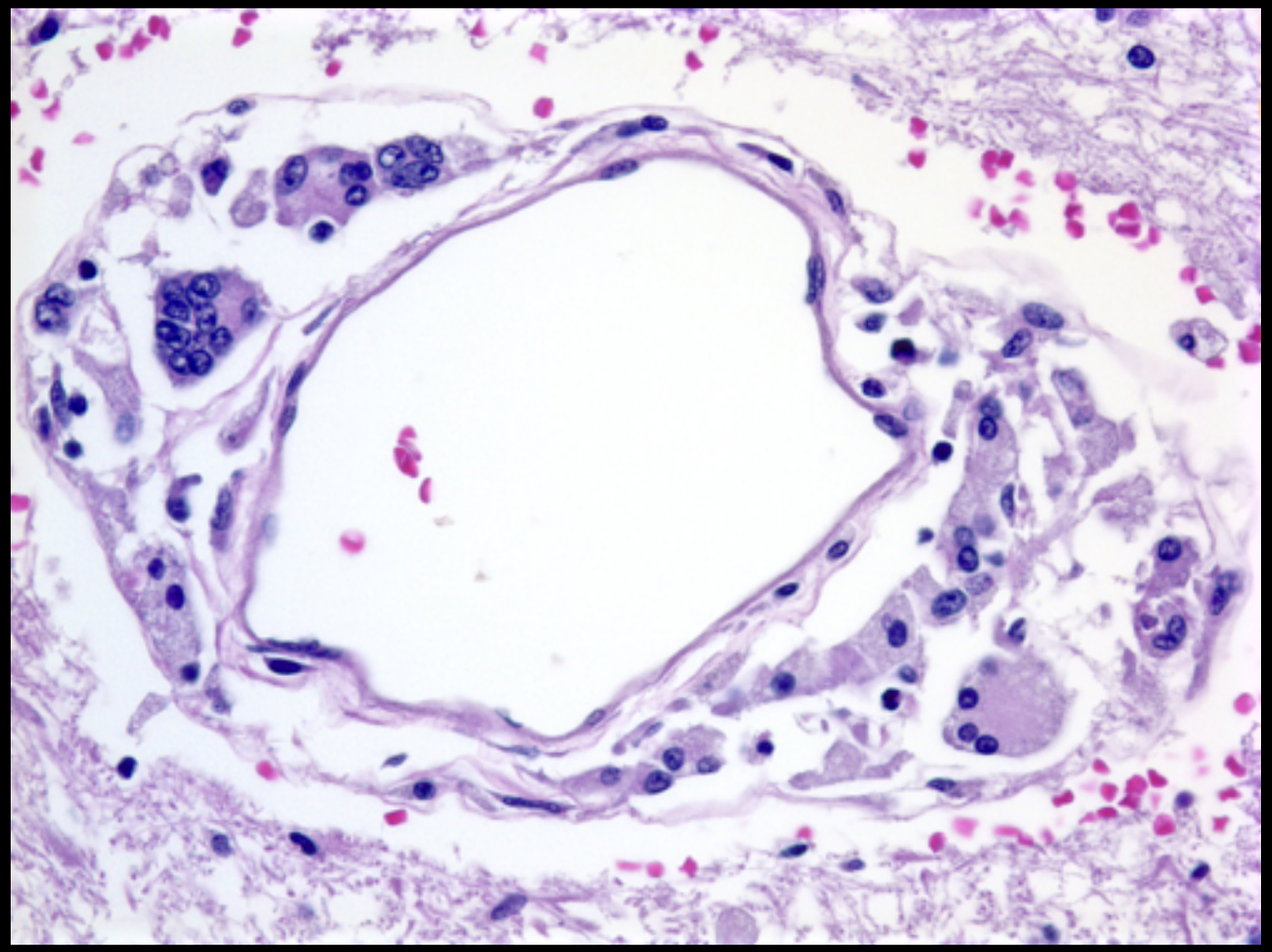

MICOTICAS

- CANDIDIASIS
- ASPERGILOSIS
- MUCORMICOSIS
- CRIPTOCOCOSIS

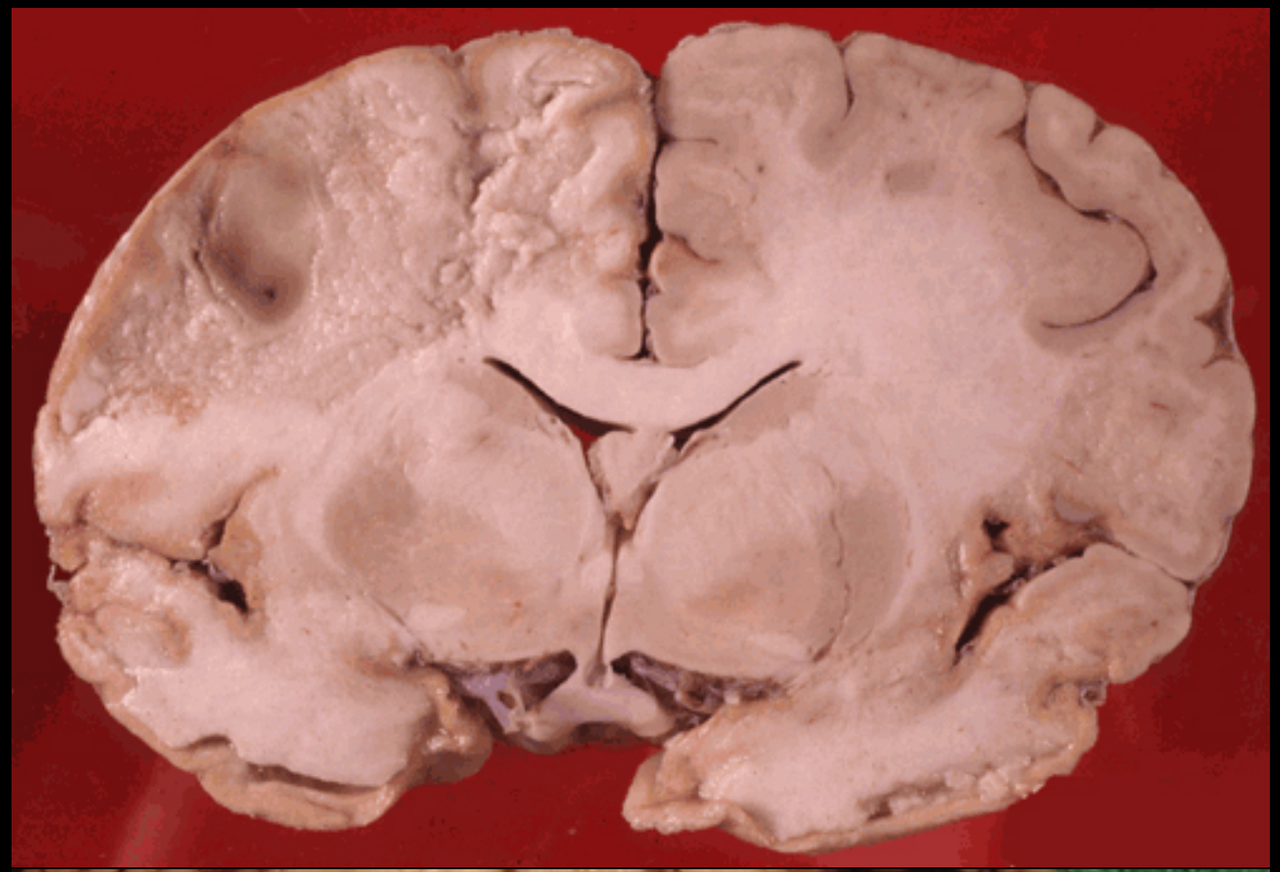

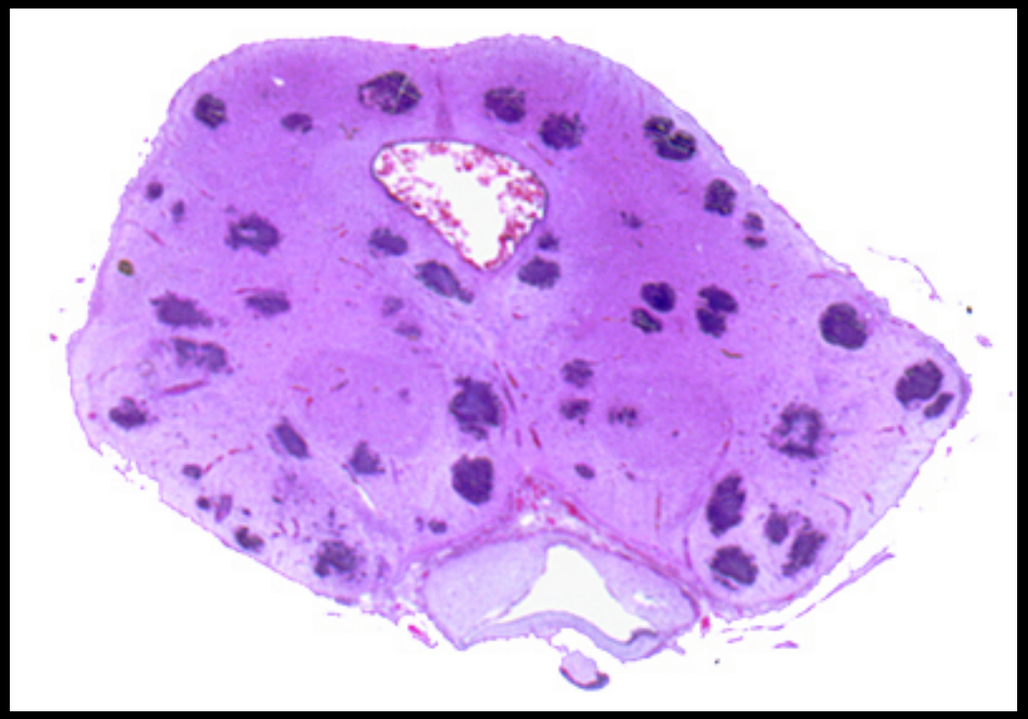

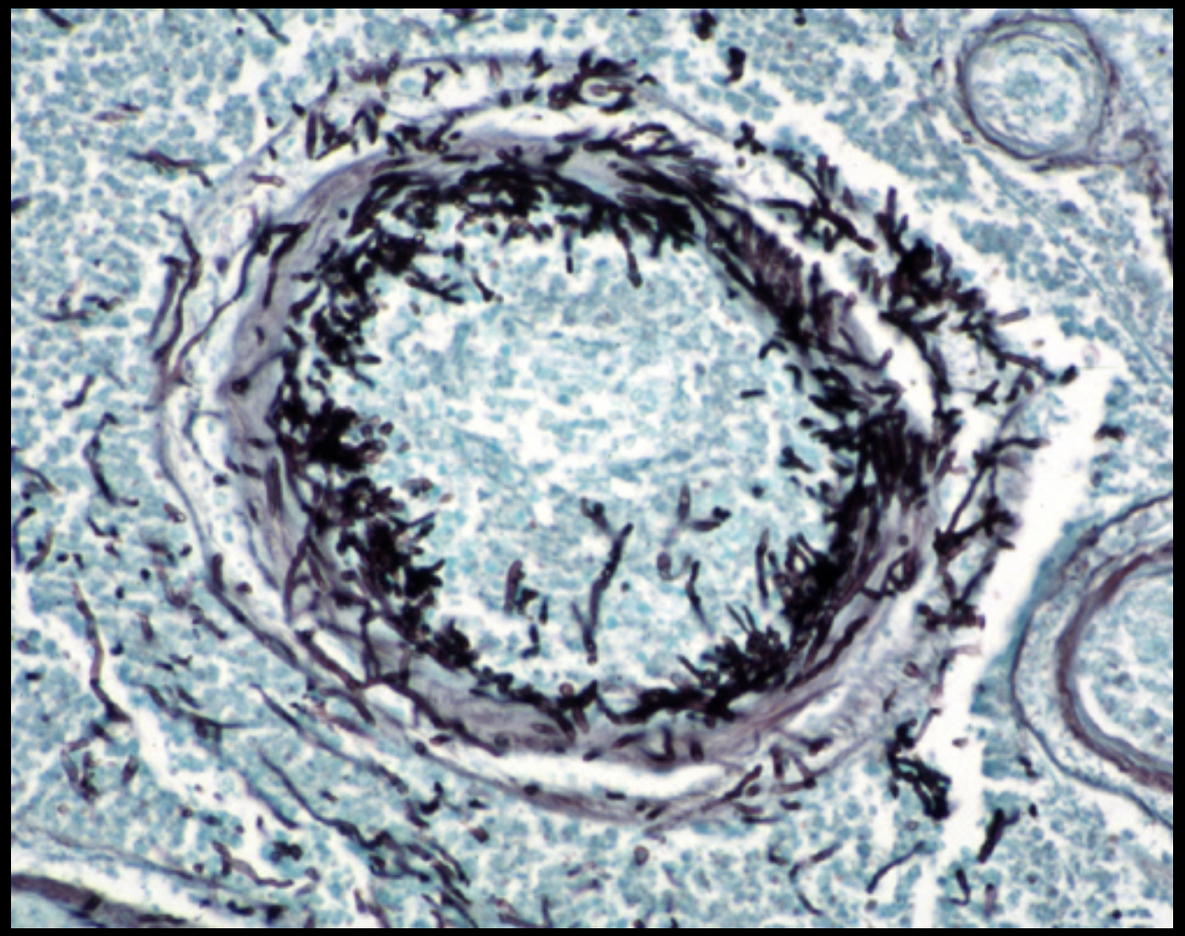

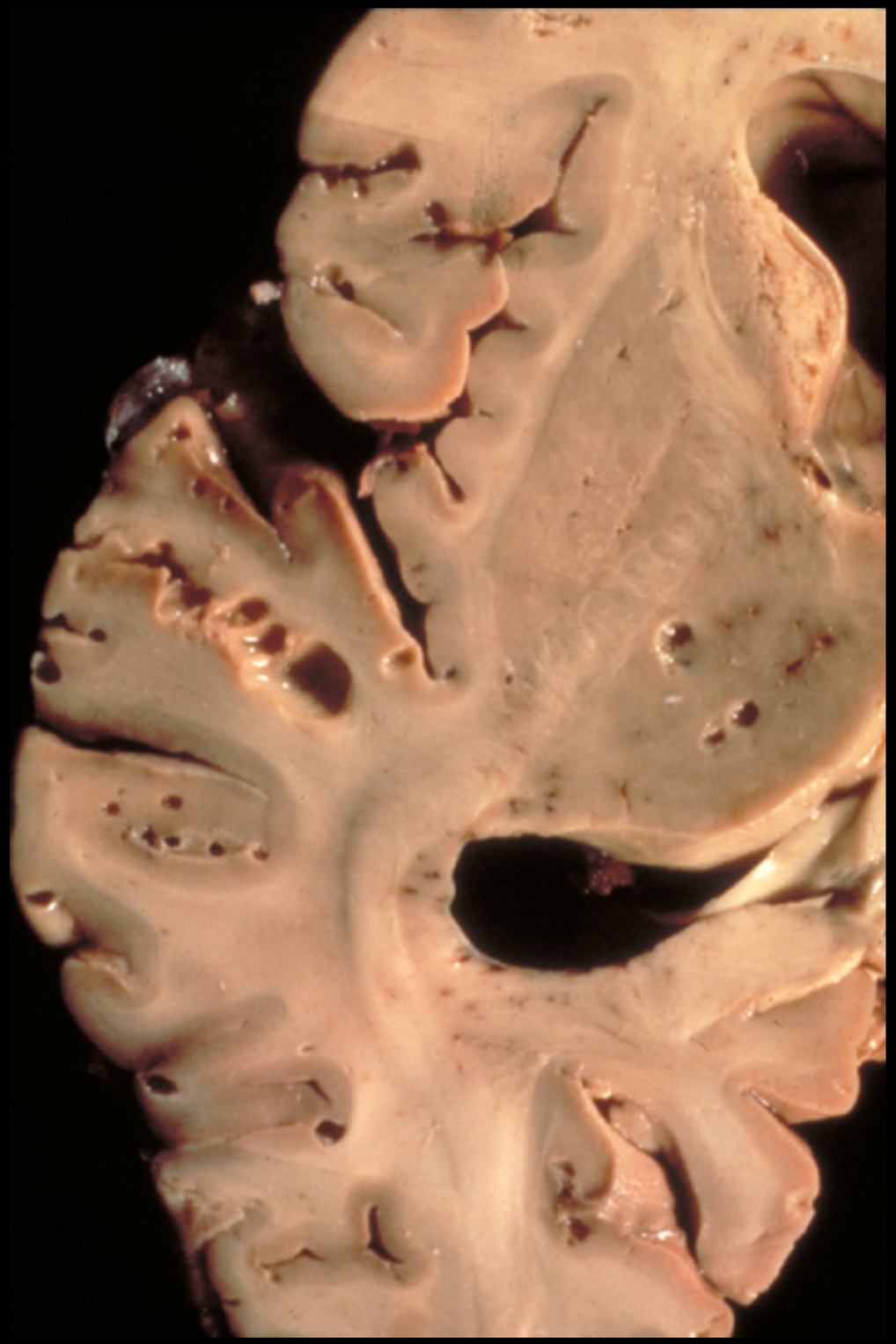

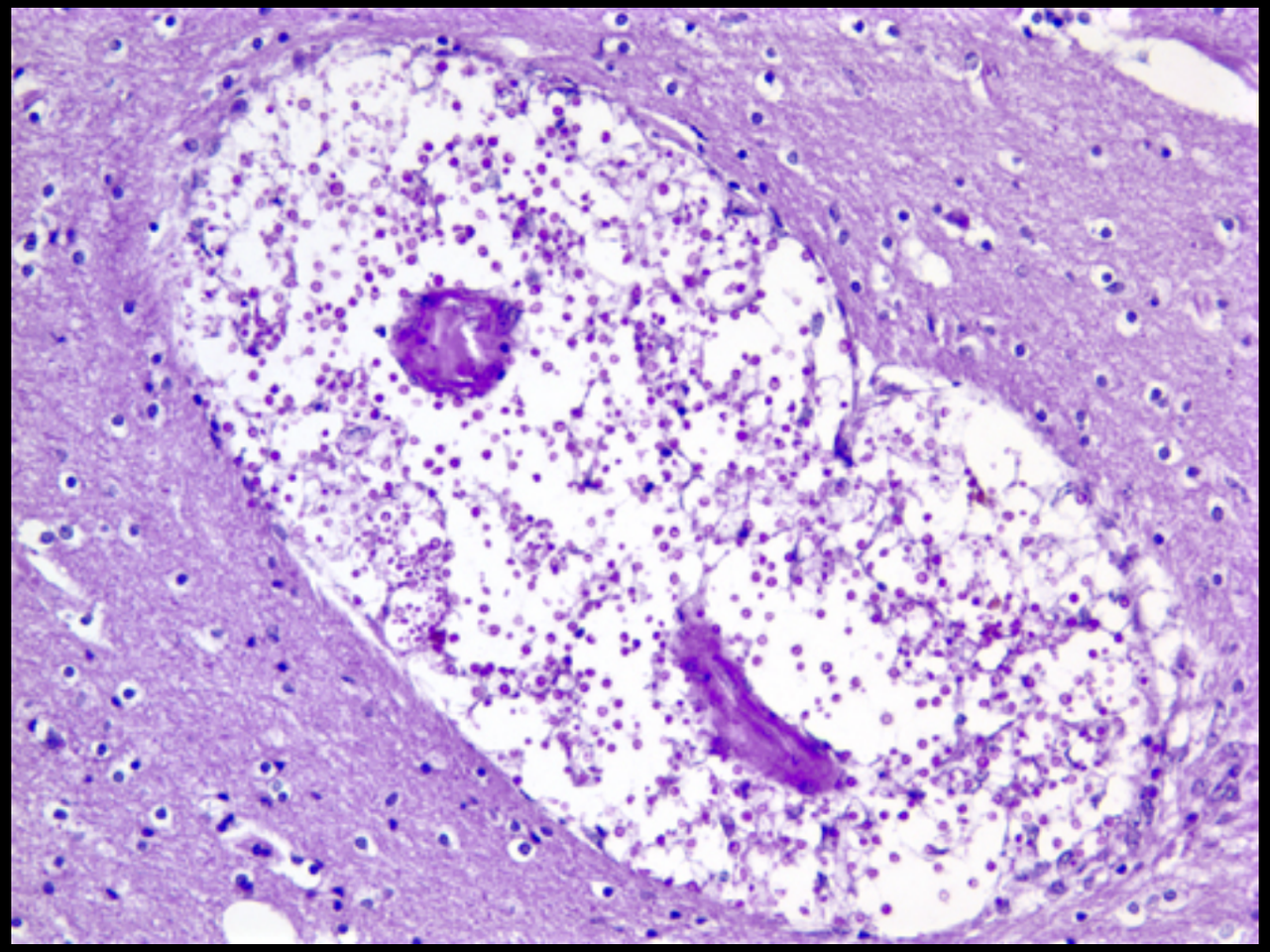

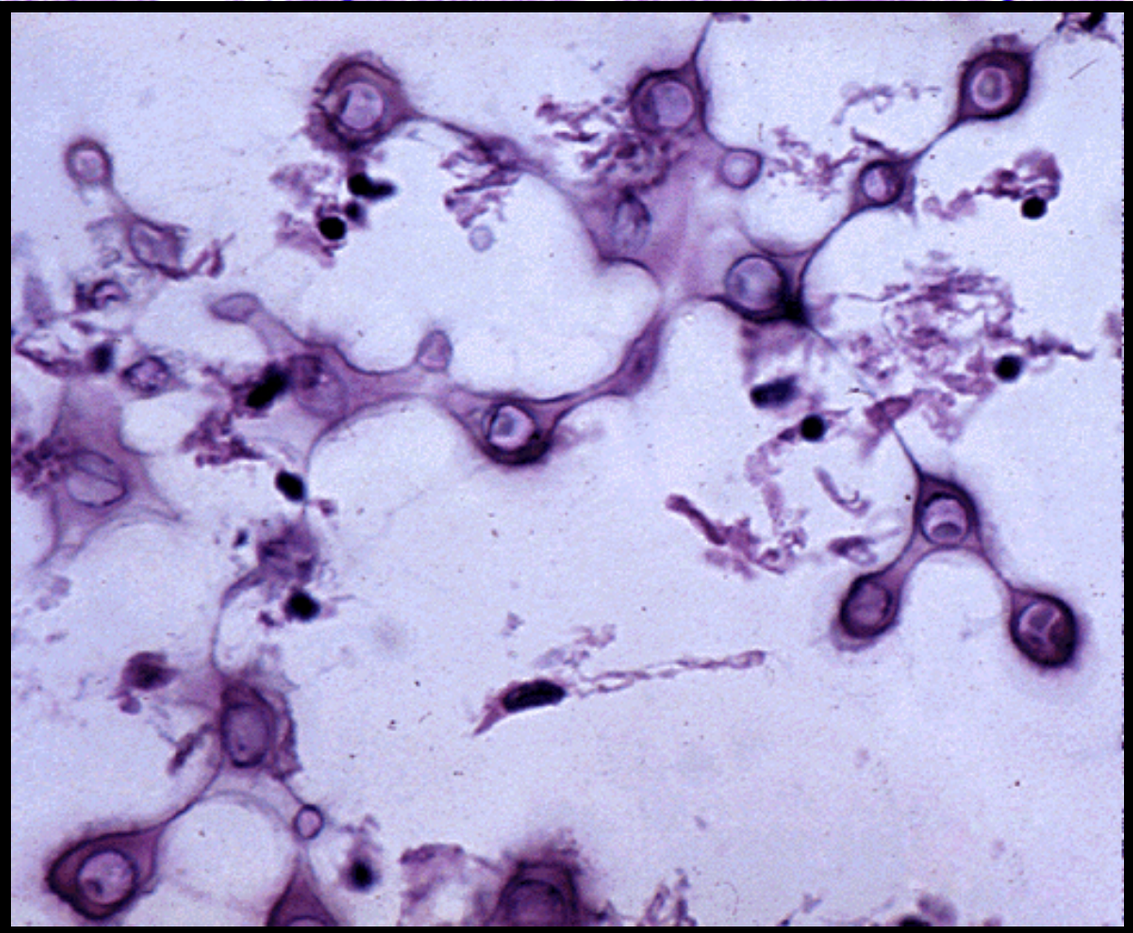

PARASITARIAS

- TOXOPLASMOSIS
- CISTICERCOSIS
- AMIBIASIS

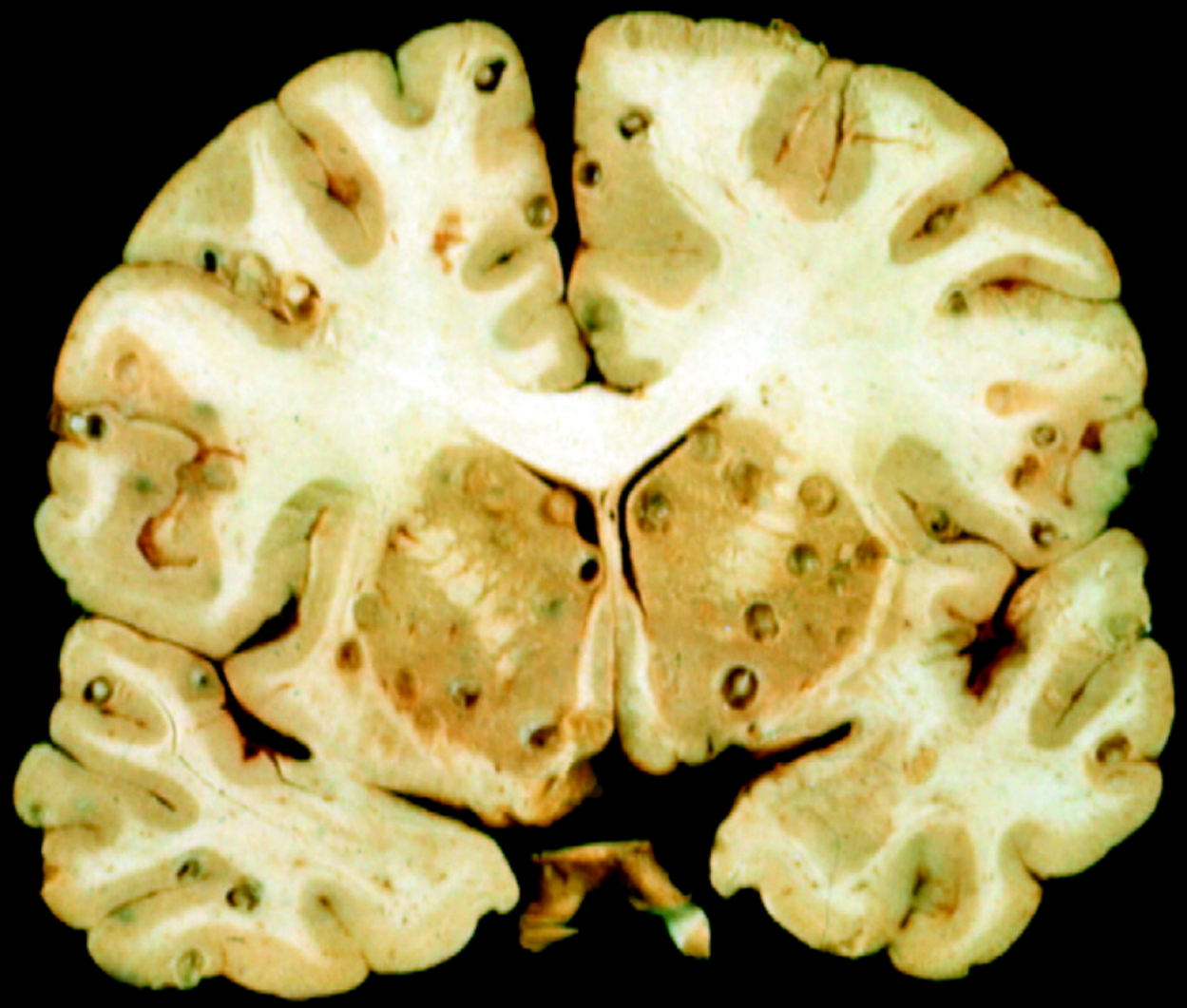

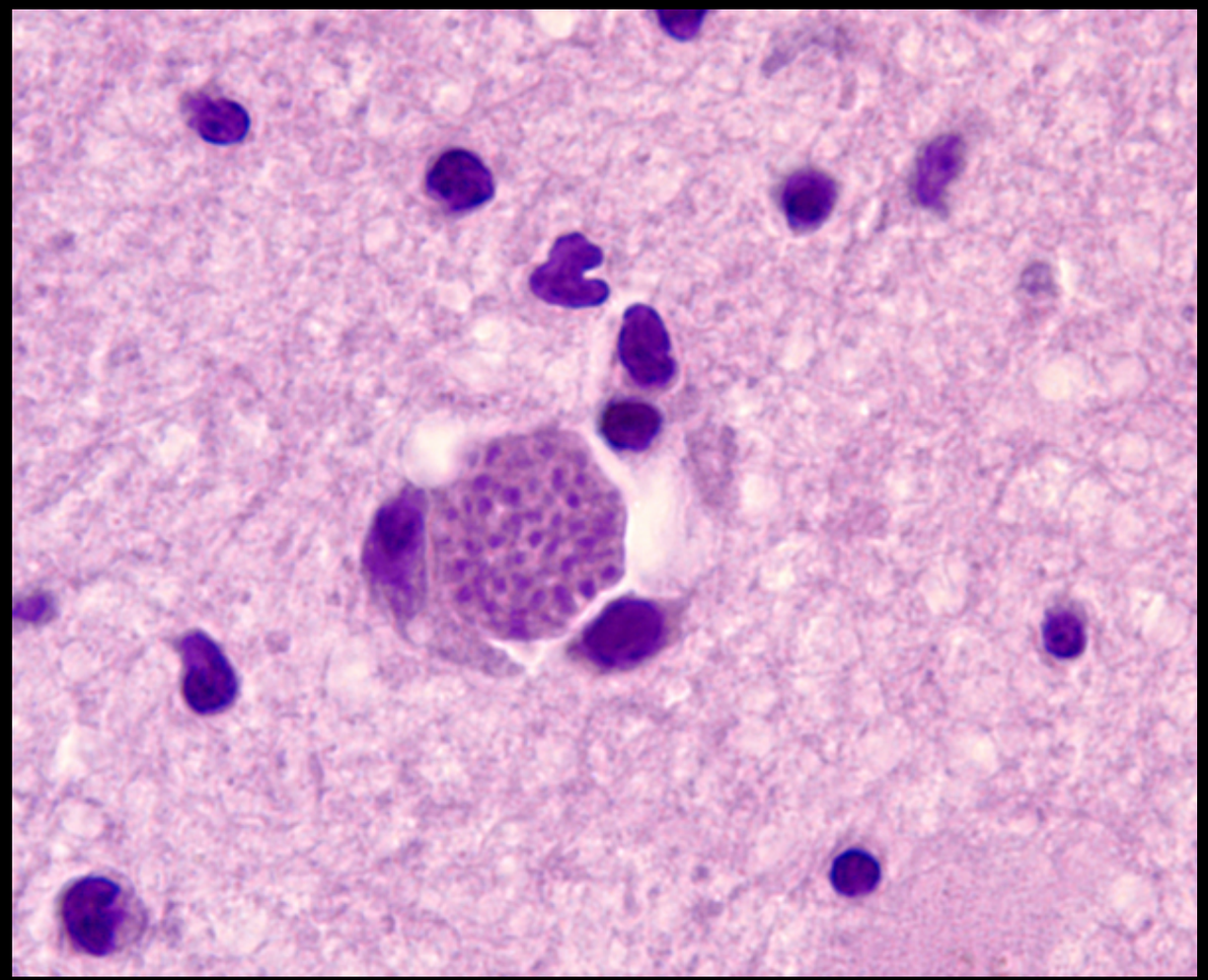

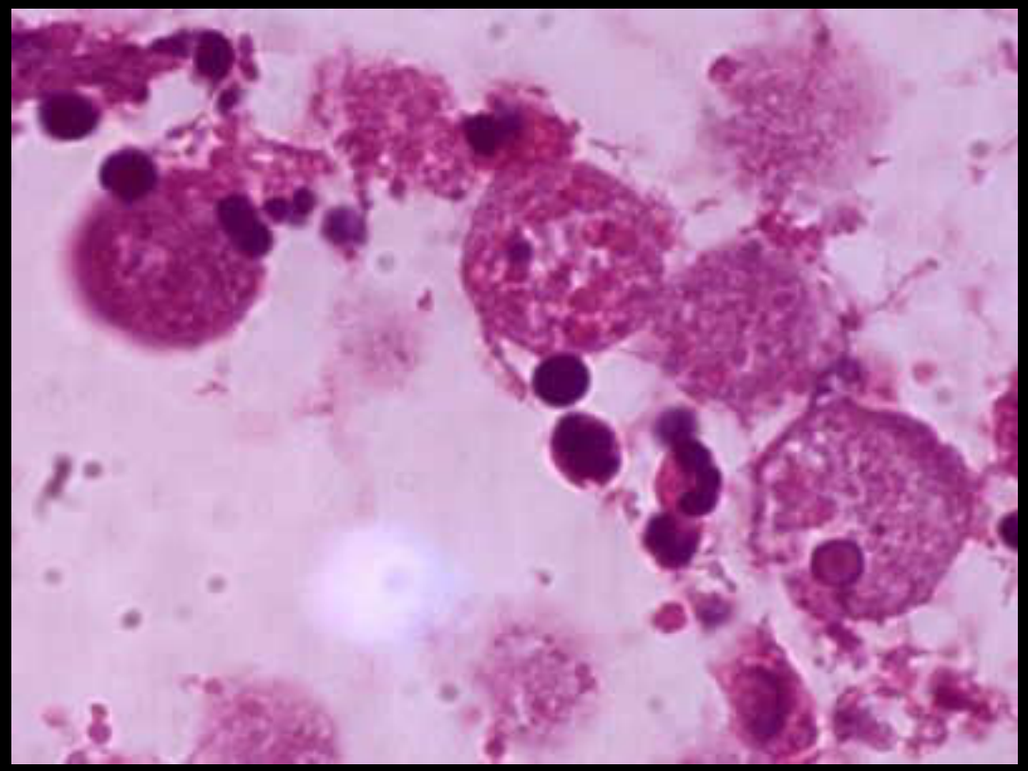

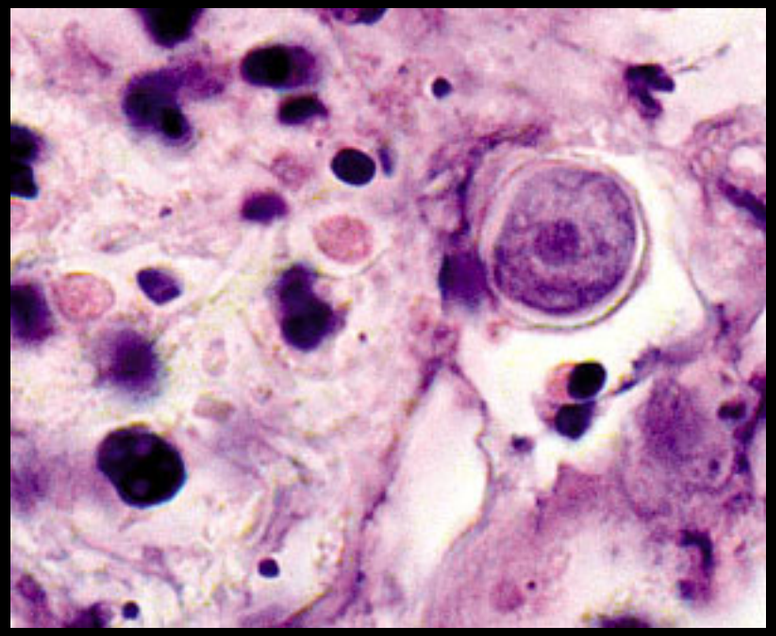

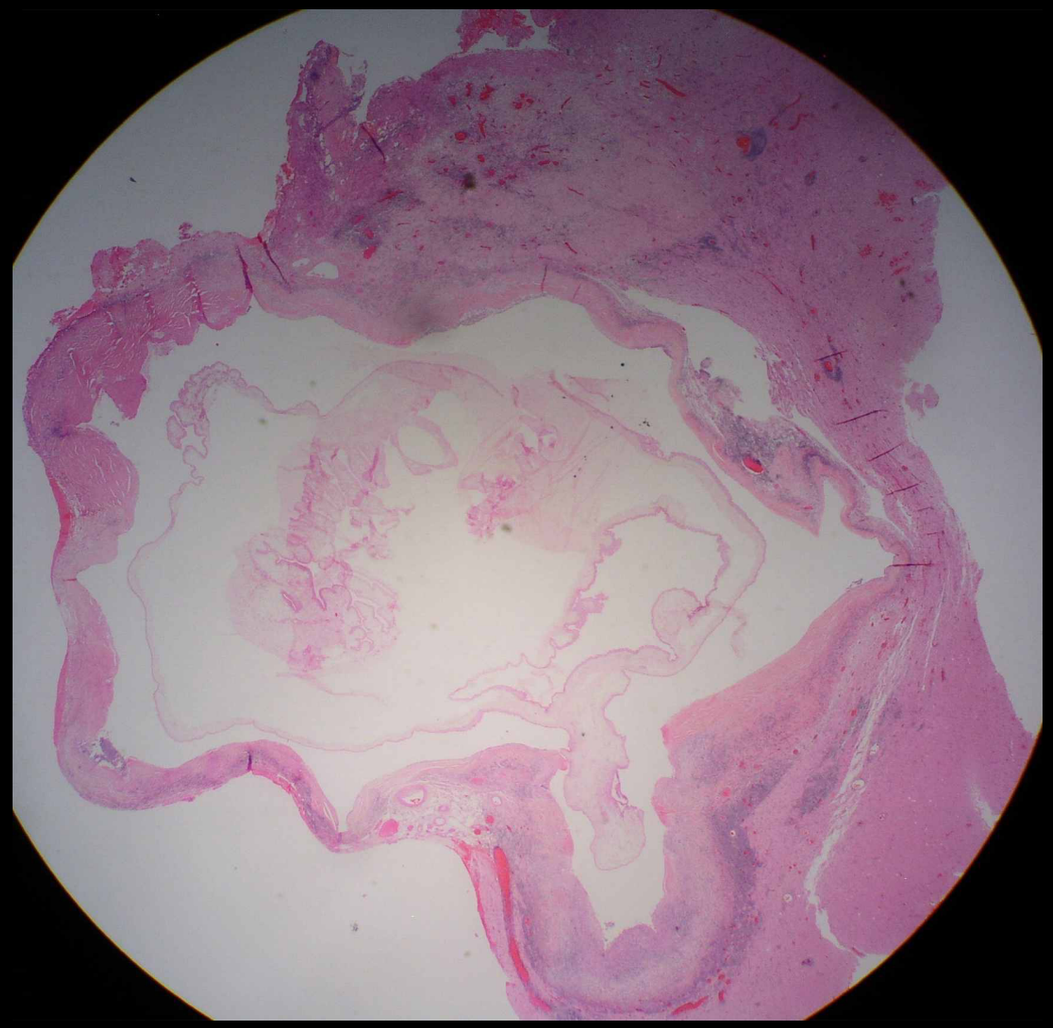

PRIONES

- CREUTZFELD-JAKOB
- GRESTMANN-STRÄUSSLER-SCHEINQUER
- INSOMNIO FAMILIAR MORTAL
- KURU

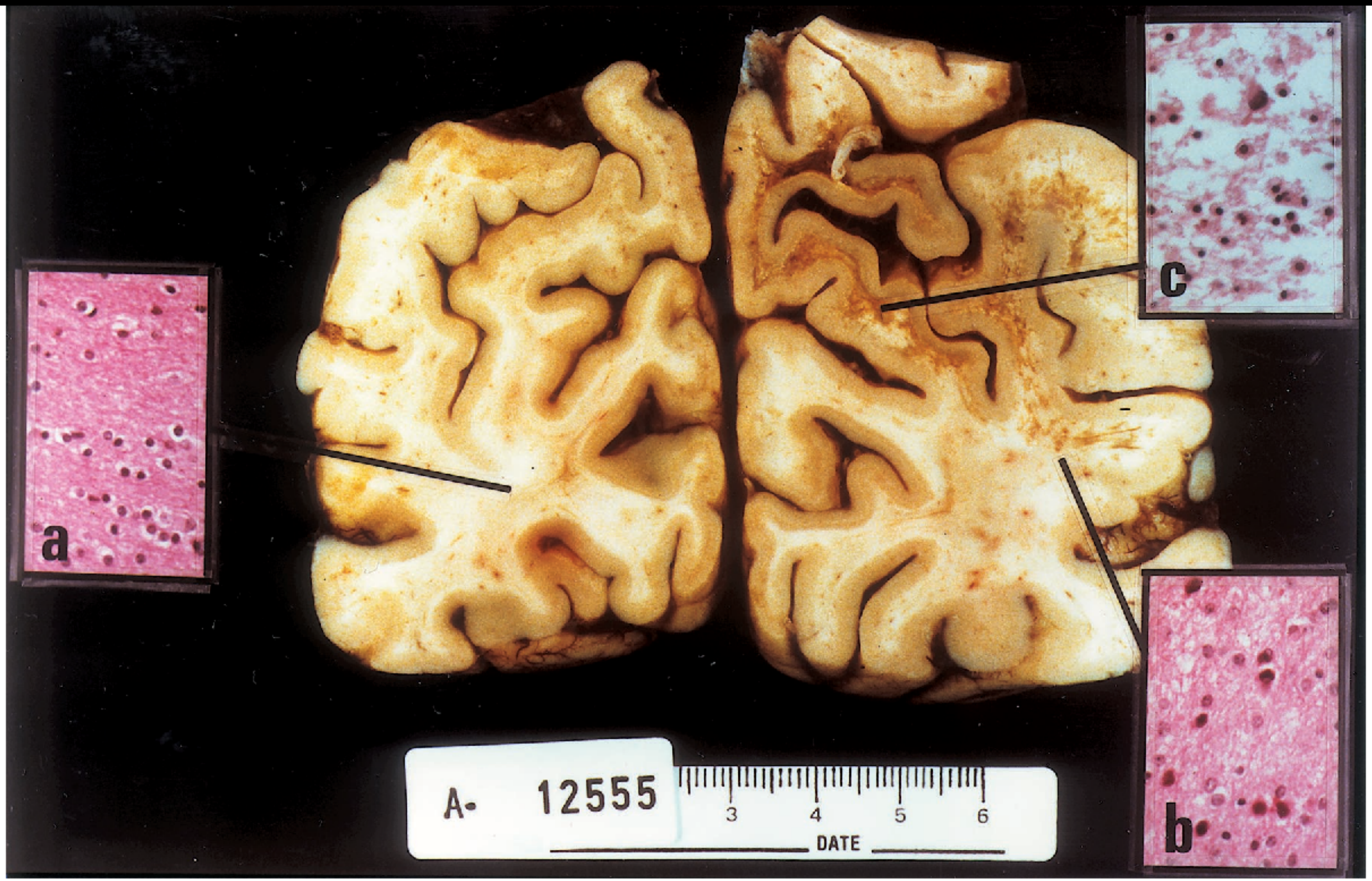

e 1. Photograph of a macroscopic coronal section of an AIDS brain with PML, to demonstrate regions with (a) absent, (b) r

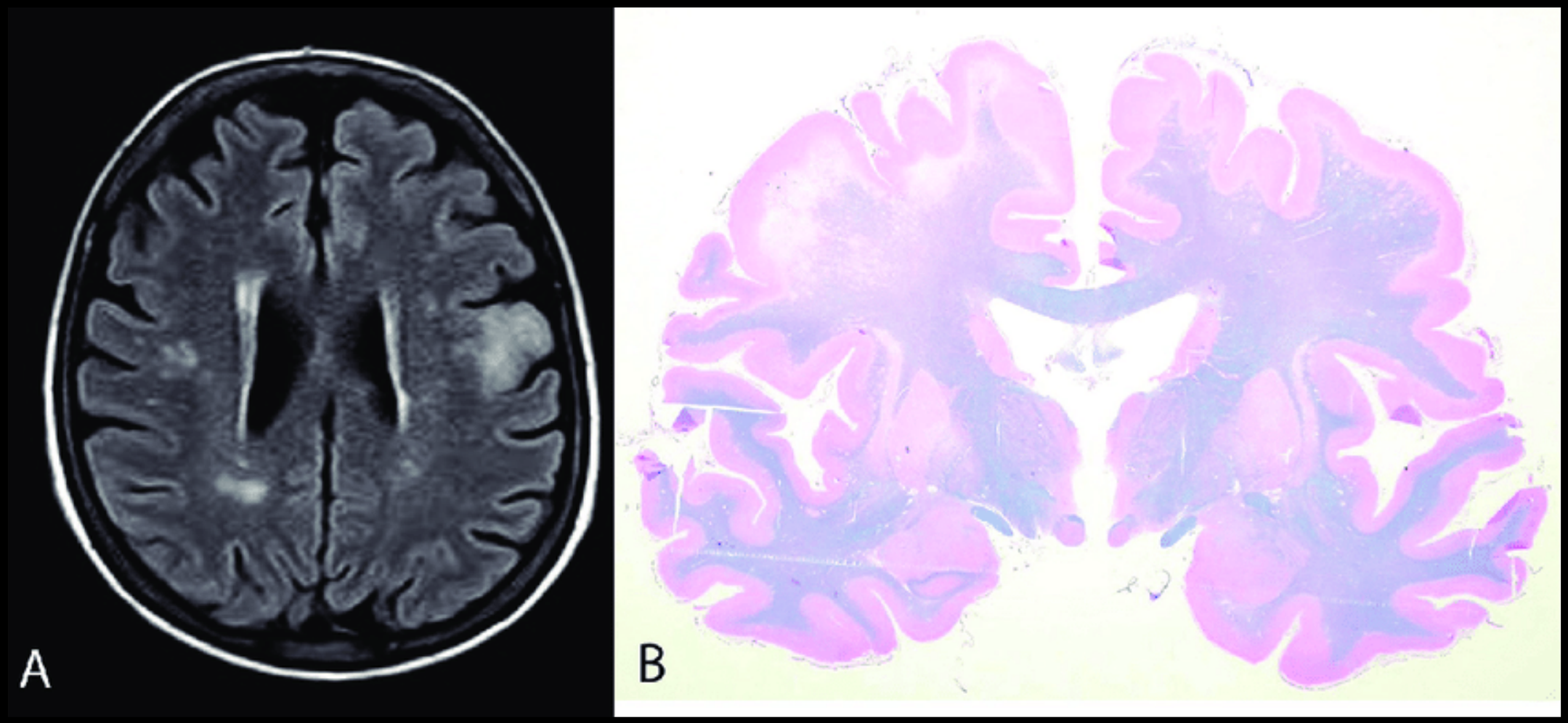
A
B

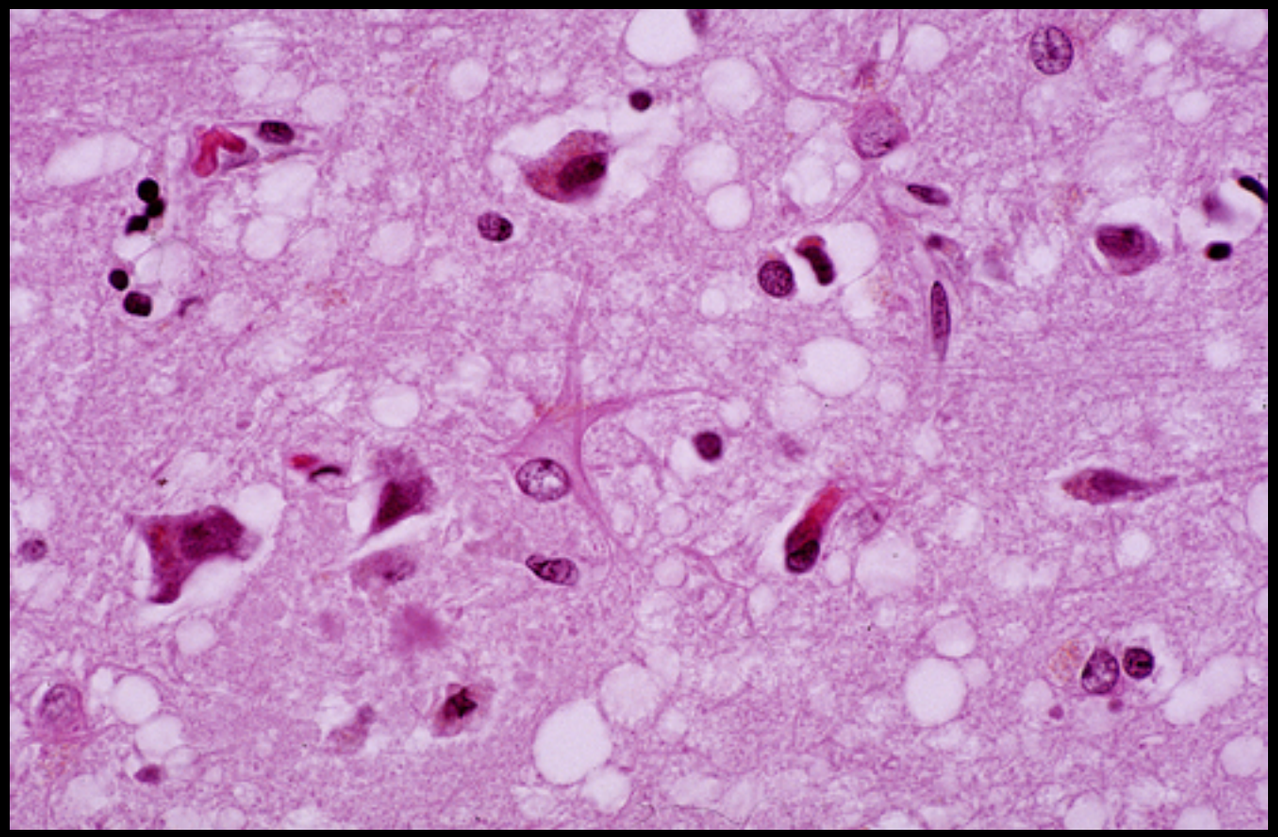

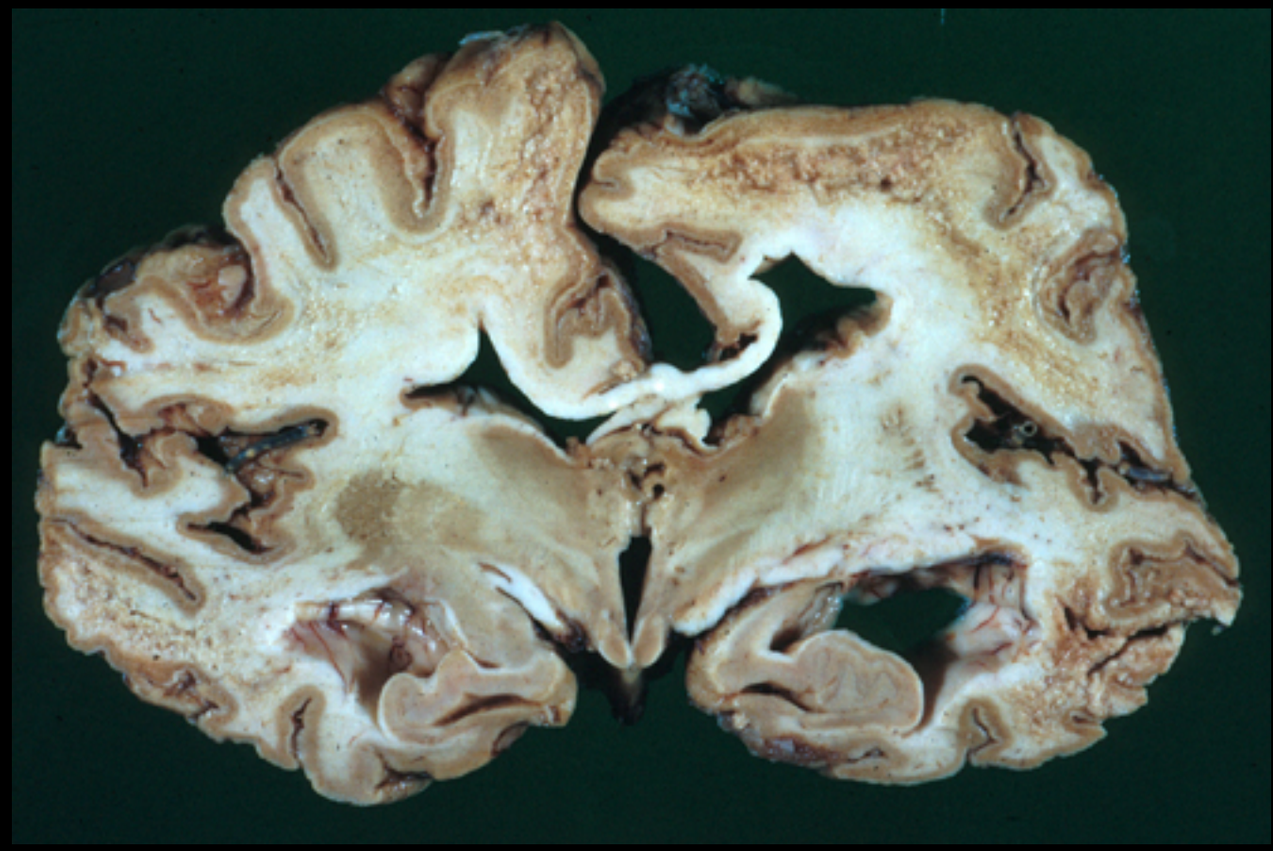

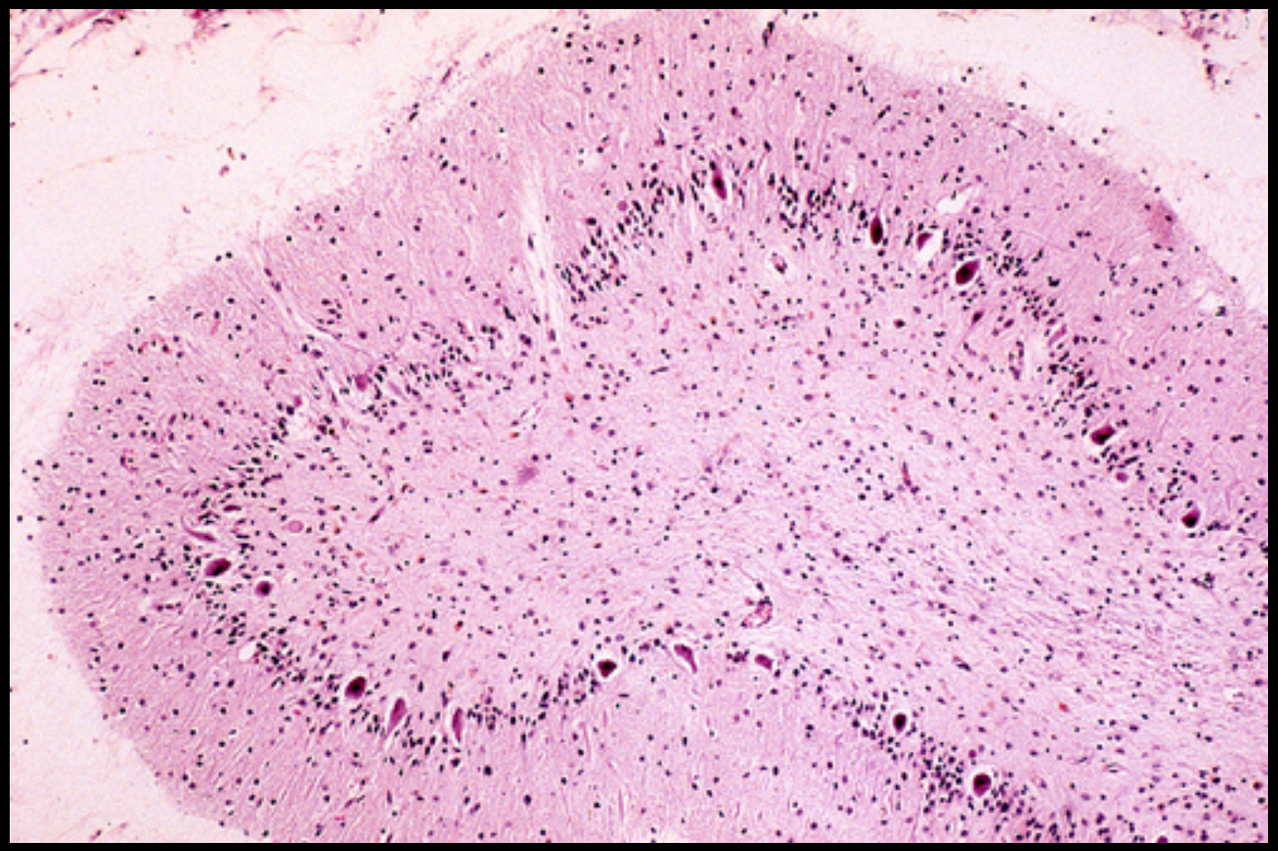

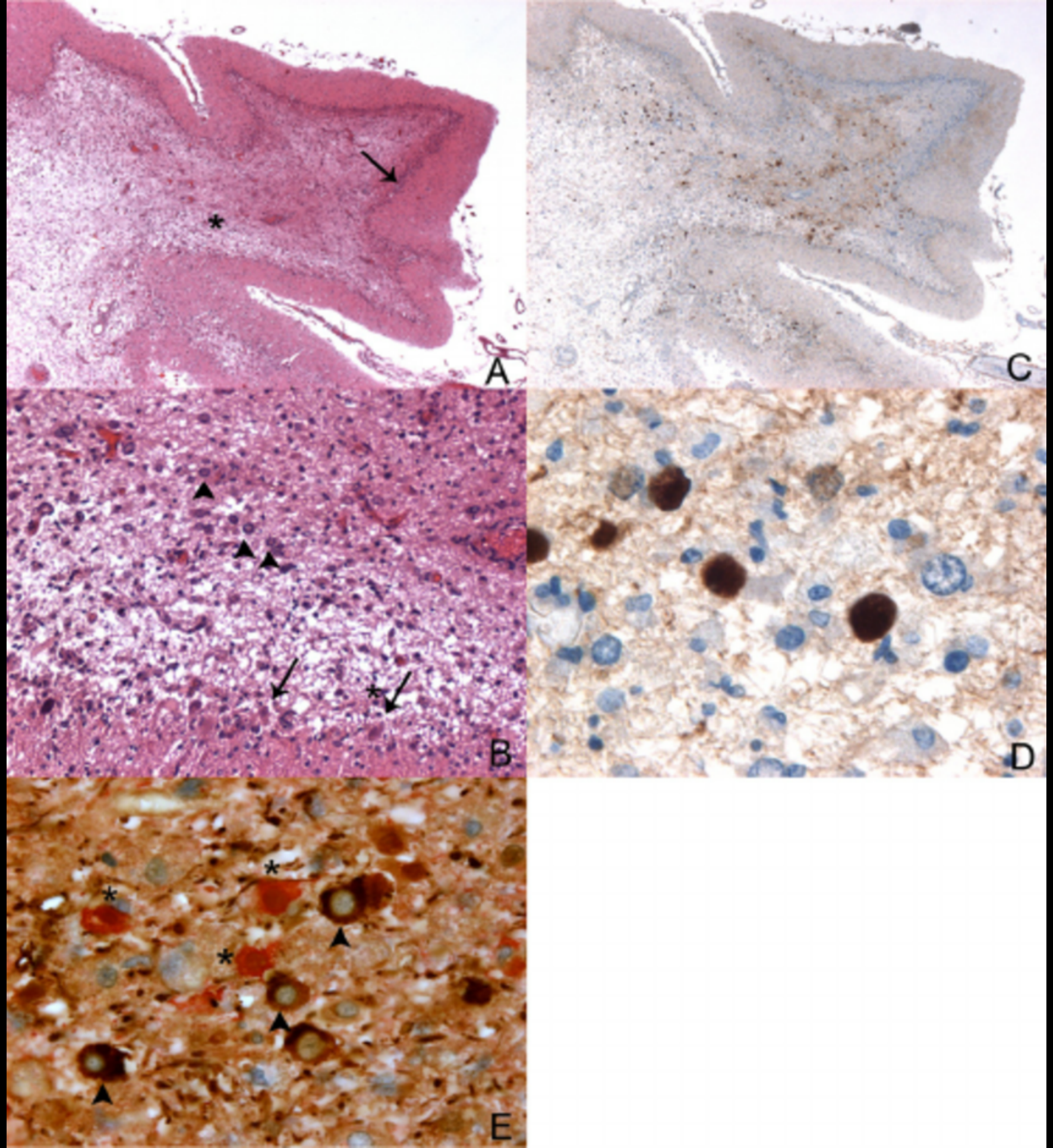
A
C
B
D
E

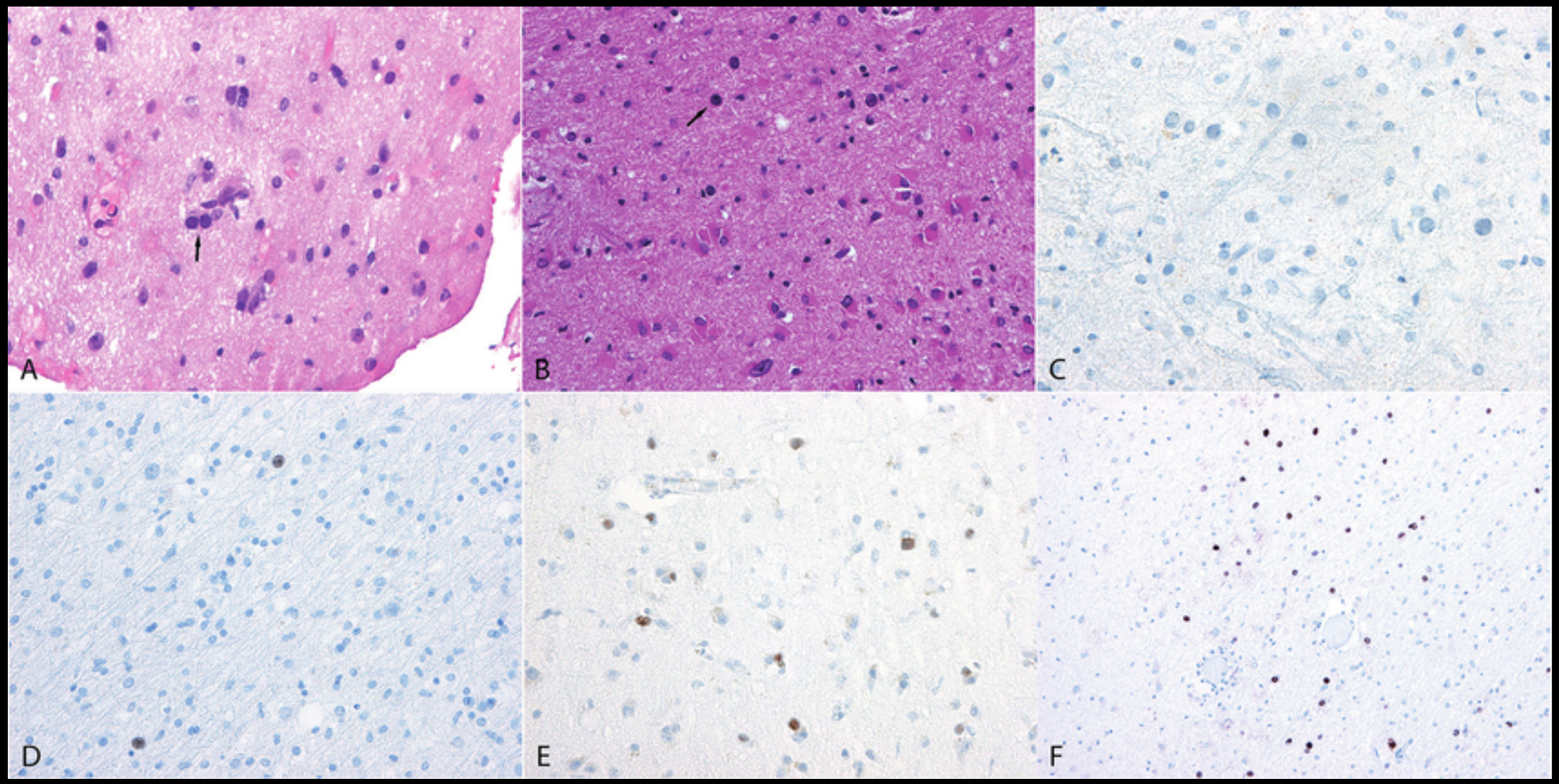
A
B
C
D
E
F

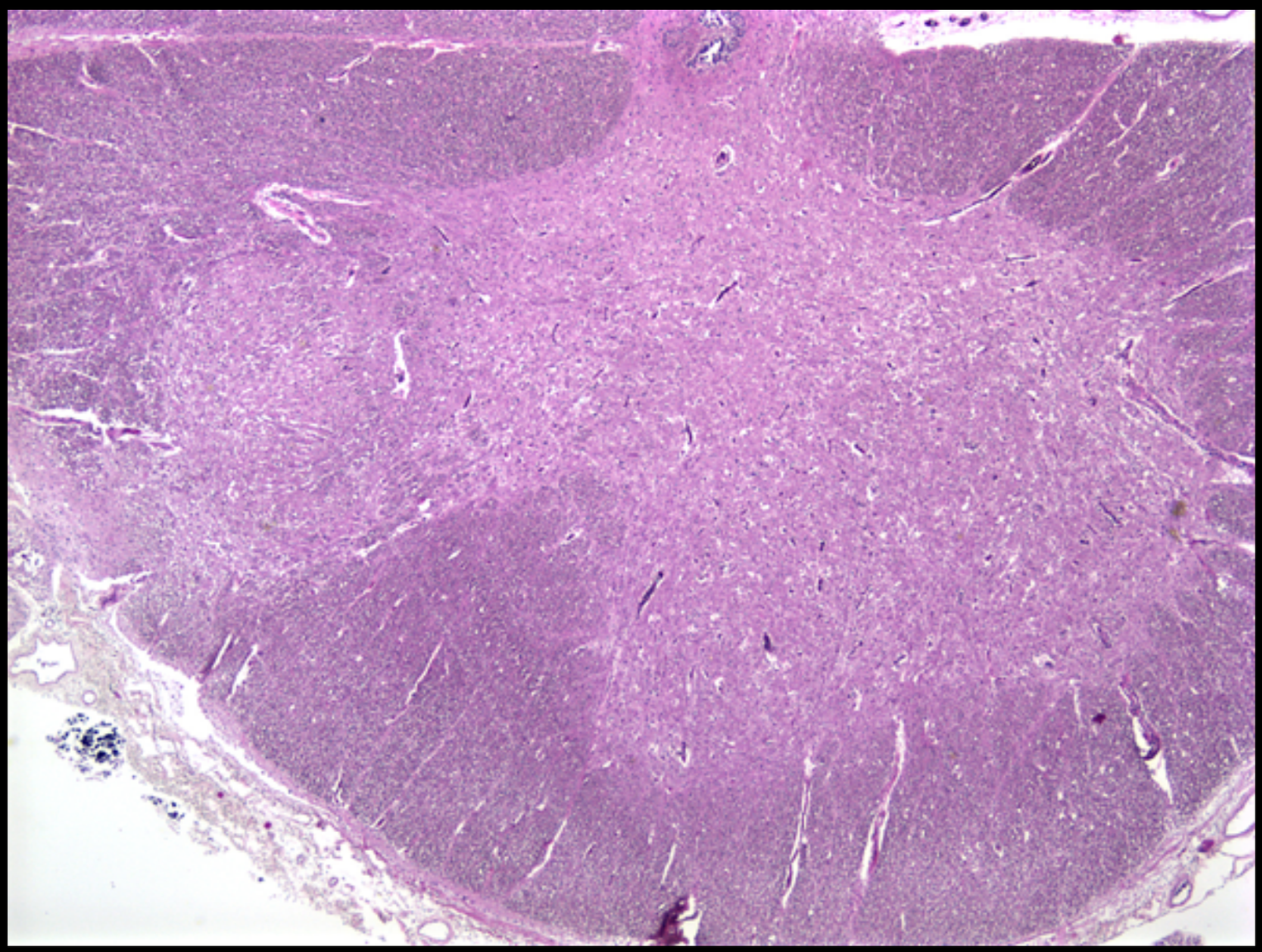

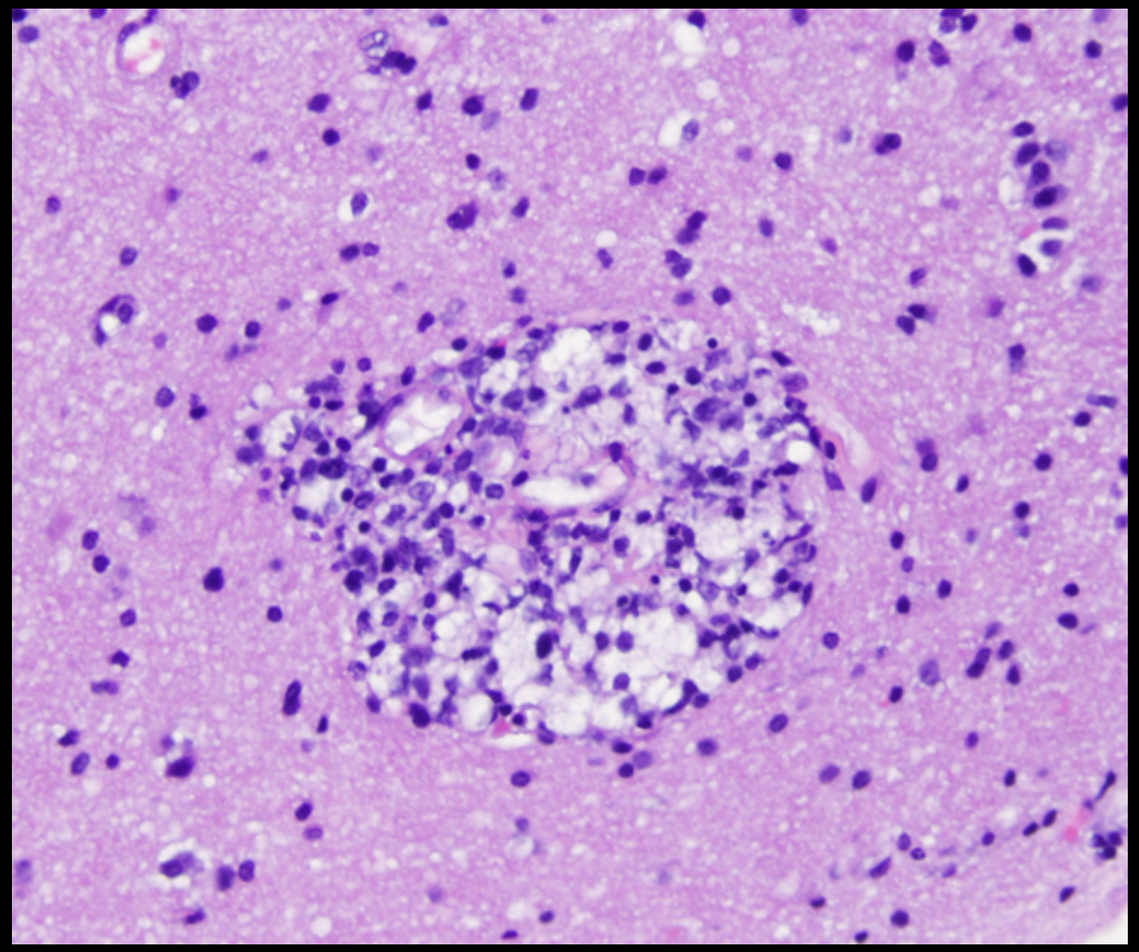

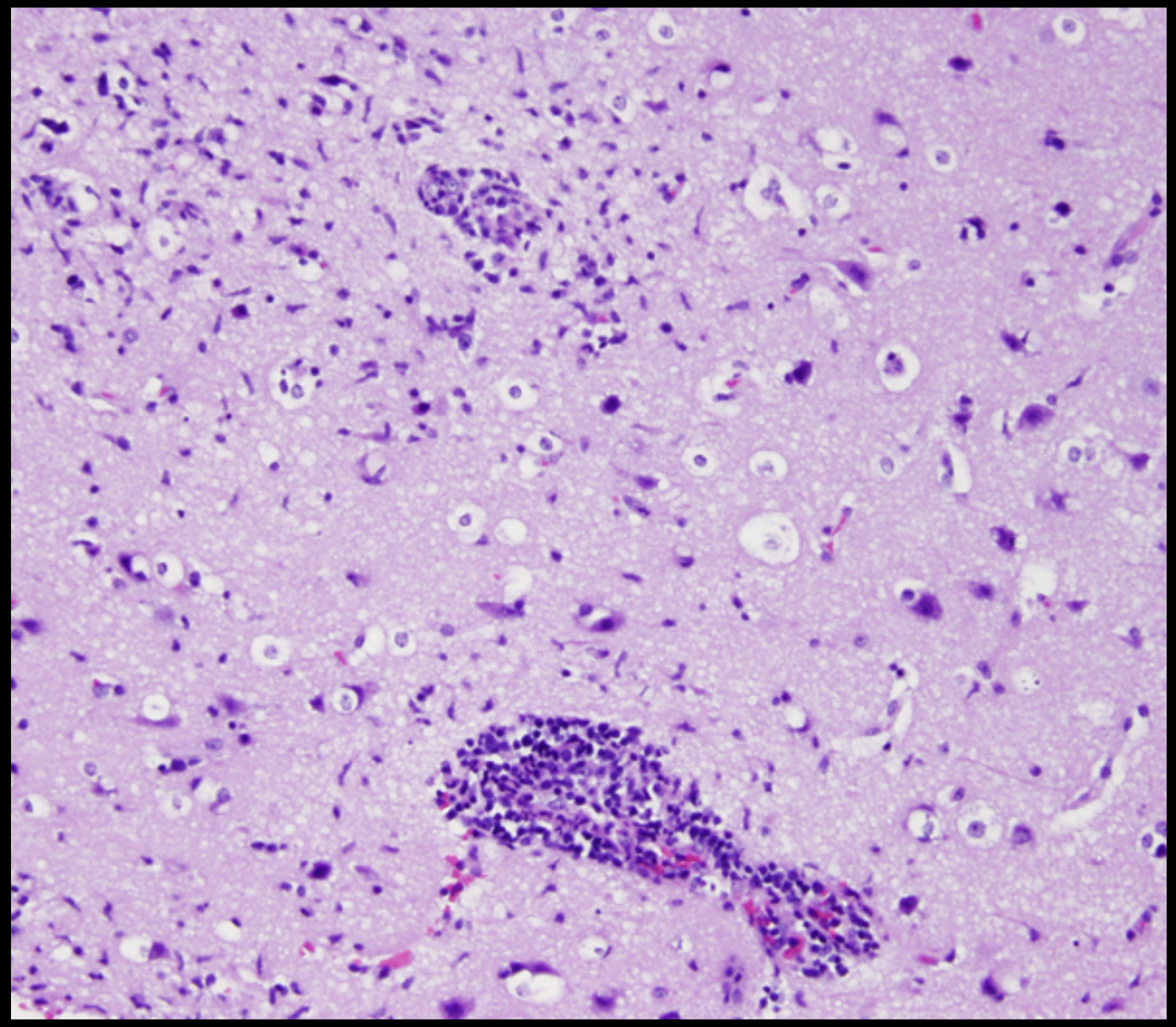

Infecciones del sistema nervioso

Encefalitis virales

Introducción
Se asocia a inflamación de las meninges (meningoencefalitis)
Morfología común: proliferación glial nodular, infiltrados linfoides perivasculares y neurofagia
Virus específicos del sistema nervioso: virus de la rabia y polio

Arbovirus
Causan encefalitis regionales donde existe el vector (artrópodos) correspondiente a cada tipo
Encefalitis equina, virus del Nilo
Morfología: meningoencefalitis linfocítica principalmente perivascular
Necrosis multifocal con neurofagia
A veces, vasculitis necrosante con hemorragias

Virus herpes simple
Tipo I: principalmente a niños y adultos jóvenes
Afecta al lóbulo temporal y al frontal
Alteraciones del humor, de la memoria y de la atención
Tipo II: a cualquier edad
Afectación difusa del cerebro y las meninges
Morfología: necrosis y hemorragia
Infiltrados perivasculares
Inclusiones víricas tipo Cowdry A en neuronas y glia

Virus varicela-zoster
Afecta a las neuronas de las raíces dorsales, desde donde produce erupciones cutáneas vesiculares recidivantes
Encefalitis solamente en enfermos inmunodeficientes

Citomegalovirus
Pacientes inmunodeficientes y fetos
Morfología:
Fetos: necrosis periventricular, microcefalia
Adultos: encefalitis subaguda
ventriculoencefalitis necrosante hemorrágica
Cuerpos de inclusión nucleares y citoplasmáticos

Poliovirus
Enterovirus que causa poliomielitis paralítica
Destrucción de neuronas motoras de la médula

Rabia
Encefalitis grave causada por mordedura de animal con el virus
El virus infecta los nervios, y por ellos llega al cerebro
Causa excitabilidad del sistema nervioso con respuestas violentas al roce. Aversión a tragar (hidrofobia)
Destrucción de neuronas

Sida
El VIH causa: infecciones oportunísticas en el sistema nervioso
Meningitis aséptica: linfocitos perivasculares y desmielinización
Meningoencefalitis subaguda: produce demencia
Infiltrados linfoides, nódulos de microglia y células gigantes
Mielopatía vacuolar: afecta a los cordones de la médula

Priones
Enfermedades causadas por una proteína anormal (prión proteico)
Cambios en la conformación tridimensional de la proteína, que se hace resistente a las proteasas
Esta proteína es capaz de transmitir esta alteración a otras proteínas
Enfermedad de Creutzfeldt-Jakob: demencia progresiva
Personas de edad avanzada
85% es esporádica; mortal en 6 meses
Morfología: transformación espongiforme de la corteza cerebral y sustancia gris (caudado y putamen)
Vacuolas microscópicas en neuropilo y pericarión de neuronas
Pérdida de neuronas
Variante de la enfermedad de Creutzfeldt-Jakob:
Adultos jóvenes. Evolución más lenta que la anterior
Transmitida por priones de origen bovino
Morfología similar a la anterior, aunque son frecuentes las placas amiloideas corticales

Concepto
El cerebro y las meninges pueden padecer infecciones igual que el resto del organismo
El origen de las infecciones puede ser:
Diseminación hematógena
Infección directa postraumática
Extensión local: desde el cráneo o las vértebras
Nervios periféricos: rabia y herpes virus

Infección epidural y subdural
El origen suele ser la extensión desde una osteomielitis o una sinusitis
Estas infecciones se extienden desde el espacio epidural al subdural y viceversa, y a las venas cerebrales
Morfología: inflamación aguda hasta la formación de abscesos y empiema

Meningitis

Introducción y clasificación
Inflamación de meninges y líquido cefalorraquídeo (LCR)
Puede extenderse al cerebro: meningoencefalitis
Clasificación: infecciosa: piógena, aséptica (viral), crónica
Química

Meningitis bacteriana
Meningitis piógena aguda
Relación entre microorganismo y edad
Niños: *Escherichia* y estreptococos
Jóvenes: *Neisseria meningitidis*
Viejos: *Streptococcus* y *Listeria*
Morfología: LPMN en el LCR
Exudado purulento en meninges
LPMN en espacio subaracnoideo
Abscesos
Flebitis → Trombosis → Infartos

Meningitis crónica
Tuberculosis: Por diseminación hematógena
Linfocitos en el LCR
Morfología: pocos granulomas y muchos LPMN, histiocitos, linfocitos y células plasmáticas
Típicamente se produce una endarteritis obliterante con infiltrado de linfocitos
Puede extenderse al cerebro y formar un tuberculoma
Deja como secuela fibrosis
Neurosífilis: 10% de los pacientes no tratados
Parética: treponemas en cerebro. Demencia
Tabes dorsal: nervios sensitivos de raíces dorsales
Alteración sensitiva extensa
Morfología: endarteritis obliterante con infiltrado de células plasmáticas
Gomas: granulomas con necrosis
En la tabes hay inflamación y desmielinización

Absceso cerebral
Generalmente por infecciones bacterianas
Predisponen a endocarditis bacterianas, malformaciones cardíacas e infecciones pulmonares crónicas (bronquiectasias)
Morfología: necrosis licuefactiva con cápsula (membrana piógena) incompleta por defecto de tejido de granulación
Gliosis reactiva periférica y aumento de la vascularización
Puede extenderse y destruir cualquier tejido de alrededor

Encefalitis por hongos
Especialmente *Candida*, *Aspergillus* y *Criptococcus*
Lesiones granulomatosas o abscesos con abundantes hongos

Toxoplasmosis
Protozoo *Toxoplasma gondii*
Abscesos múltiples o focos de necrosis y hemorragia
Inflamación aguda y crónica
Taquizoítos libres y bradizoítos en la periferia de los focos

Cisticercosis
Infección por *Taenia solium*
Lesión de tipo tumoral quístico
Morfología: quistes con el microorganismo y ganchos en la pared
Gliosis periquística